

# REANATOMIZAÇÃO DE INCISIVOS LATERAIS CONOIDES UTILIZANDO COMPÓSITOS PELA TÉCNICA ESTRATIFICADA E CARACTERIZAÇÃO COM PIGMENTOS

## REANATOMIZATION OF CONOID SIDE INCISIVES USING COMPOSITES BY STRATIFIED TECHNIQUE AND PIGMENT CHARACTERIZATION

ÂNGELA ALVES BARROS<sup>1</sup>, KAMILA ALVES DA SILVA<sup>1</sup>, ALEX PINHEIRO RODRIGUES<sup>2\*</sup>

1. Acadêmicos de graduação em Odontologia da Faculdade Sul-Americana, Goiânia-Go, Brasil; 2. Professor Doutor, docente da disciplina de dentística do curso de Odontologia da Faculdade Sul-Americana, Goiânia-Go Brasil.

\* Rua 231, número 597, Setor Coimbra, CEP, Goiânia, Goiás, Brasil. [inuguy@icloud.com](mailto:inuguy@icloud.com)

Recebido em 04/10/2021. Aceito para publicação em 24/11/2021

### RESUMO

Dentre os fatores que podem prejudicar a estética do sorriso, as anomalias dentárias de desenvolvimento são as mais comuns, podendo ser consideradas em anomalias de número, tamanho, estrutura e forma. Uma delas são os laterais conoides, classificados como alteração de desenvolvimento, afetando assim o tamanho dos dentes, principalmente no sentido méso-distal. O presente relato de caso transcorre sobre a reabilitação estética de incisivos laterais conoides, em que se percebia claramente que a causa do defeito estético e desarmonia do sorriso era causado por dois incisivos laterais conoides (12 e 22), além da dentição possuir outra anomalia, sendo a mesma a fluorose. O tratamento proposto para a paciente foi a realização de clareamento caseiro seguido de uma sessão de microabrasão e posteriormente a realização de facetas diretas.

**PALAVRAS-CHAVE:** Incisivos laterais superiores conoides, fluorose, clareamento, microabrasão.

### ABSTRACT

Among the factors that can affect the aesthetics of the smile, dental developmental anomalies are the most common and can be considered anomalies in number, size, structure, and shape. One of them is the conoid laterals, classified as developmental alteration, thus affecting the size of the teeth, mainly in the mesiodistal direction of the teeth. The present case report is about the aesthetic rehabilitation of conoid lateral incisors, in which it was clearly perceived that the cause of the aesthetic defect and smile disharmony was caused by two conoid lateral incisors (12 and 22), in addition to the dentition having another anomaly, the same being fluorosis. The treatment proposed for the patient was to perform at-home bleaching followed by a microabrasion session and then performing direct veneers.

**KEYWORDS:** Conoid maxillary lateral incisors, fluorosis, whitening, microabrasion.

### 1. INTRODUÇÃO

No exercício da odontologia atual, um dos maiores desafios do profissional dentista em clínica é satisfazer as expectativas dos pacientes na busca por um sorriso harmonioso. Segundo Oliveira *et al.* (2021)<sup>1</sup>, sabe-se que a maioria das queixas relatadas envolve, comprometimento de cor, forma, e posicionamento dos dentes, interferindo negativamente no padrão estético<sup>1</sup>.

Barros (2013)<sup>2</sup> relata que os incisivos laterais conoides é a mais comum das anomalias dentárias de forma, atingindo aproximadamente 2% da população. Isso resulta em problemas estéticos para o paciente e consequentemente afeta seu pessoal e profissional<sup>2</sup>.

A fluorose por exemplo pode coexistir com outras condições e achados clínicos, e consiste na desmineralização do esmalte através do uso e ingestão excessiva de flúor como pastas dentais durante a formação do esmalte. Esta condição caracterizada por manchas opacas ou descoloração de amarelo a marrom escuro, variando entre linhas finas, brancas e opacas, podendo afetar a superfície parcialmente ou totalmente<sup>3</sup>.

Relacionado a fluorose existem alternativas conservadoras para tratamento, dentre elas o clareamento dental caseiro, com peróxido de carbamida ou hidrogênio em diferentes concentrações. Porém, de acordo com Balan, *et al.* (2013)<sup>4</sup> a depender da situação clínica somente o clareamento não é o suficiente, por isso uma associação com microabrasão aumenta a efetividade na eliminação parcial ou total das manchas<sup>4</sup>.

De acordo com Kureskai, *et al.* (2018)<sup>5</sup>, em um cenário de reabilitação estética em laterais conoides, tem se tornado um desafio cada vez maior devido a exigência cada vez maior dos pacientes tendo como objetivo em recuperar a naturalidade dos dentes. Além disso, outro requisito básico da odontologia estética é mascarar e harmonizar o material que será colocado, pois o grau de dificuldade depende diretamente das variações anatômicas dos demais dentes do arco<sup>5</sup>.

Segundo Ferreira, *et al.* (2013)<sup>6</sup>, as resinas compostas em geral possuem diversas vantagens como preservação da estrutura dentária, menor tempo de tratamento, baixo custo, proporcionando resultados estético e satisfatório<sup>6</sup>.

O uso de recursos auxiliares como pigmentação, opacificadores, resinas de efeito tem como grande objetivo auxiliar as resinas compostas a atingir um resultado de mascaramento total do trabalho. Segundo Costa, *et al.* (2020)<sup>7</sup>, a técnica adequada de manipulação e o domínio do conhecimento desses agentes opacificadores são de extrema importância para obtenção de uma estética natural do sorriso<sup>7</sup>.

## 2. CASO CLÍNICO

Paciente jovem de 26 anos, melanoderma, do sexo feminino, compareceu à Clínica Odontológica da Faculdade Sul-Americana, (FASAM) se queixando de defeito estético no sorriso.

No aspecto inicial do sorriso, foi possível diagnosticar a causa do defeito estético e desarmonia do sorriso causado pela anomalia forma conhecido como incisivos laterais conoides nos dentes (12 e 22) (Figura 1 e 2). E além dessa alteração, notou-se também alteração de cor generalizada causada por fluorose (Figura 3 e 4).

Foi proposto para a paciente a confecção de facetas diretas em resina composta como solução do defeito estético causado pelo formato dos dentes. Embora as manchas de fluorose não fizessem parte da queixa principal da paciente explicamos a mesma que aquelas manchinhas poderiam dificultar o desempenho estético da nossa restauração. Para essas manchas propusemos a paciente clareamento dentário associado a microabrasão.

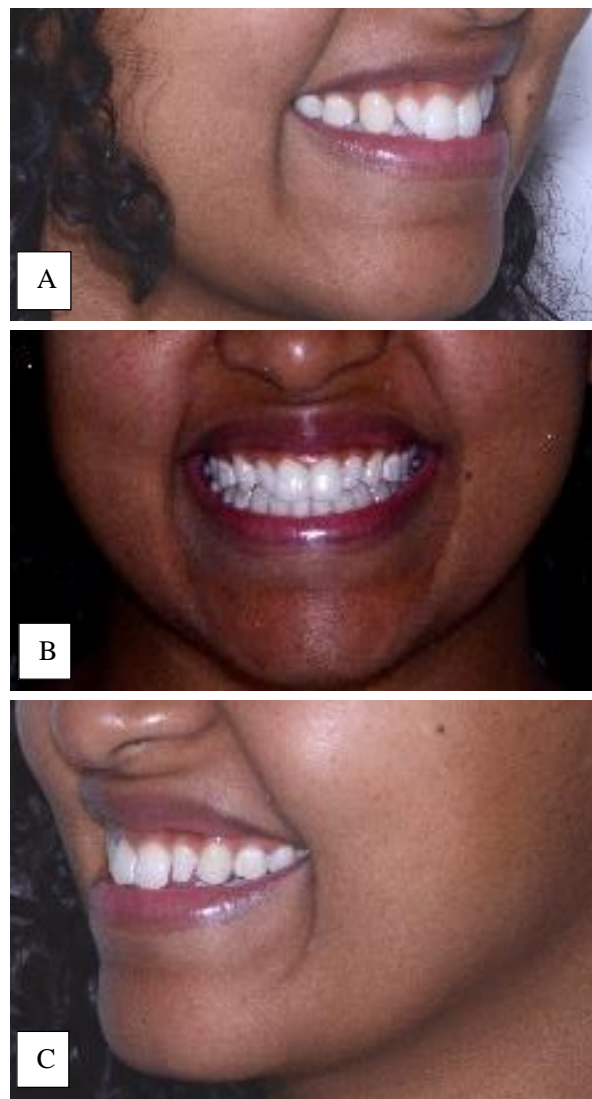
Devida a possibilidade de melhora estética a paciente aceitou o tratamento foi dado início no mesmo dia da entrega do planejamento.

O tratamento então foi iniciado com profilaxia com pedra pomes (*Sswhite Duflex* São Crisóvão, RJ, Brasil) e água destilada. Em seguida raspagem supra gengival nos pontos de gengivite induzida por placa detectados no periograma.

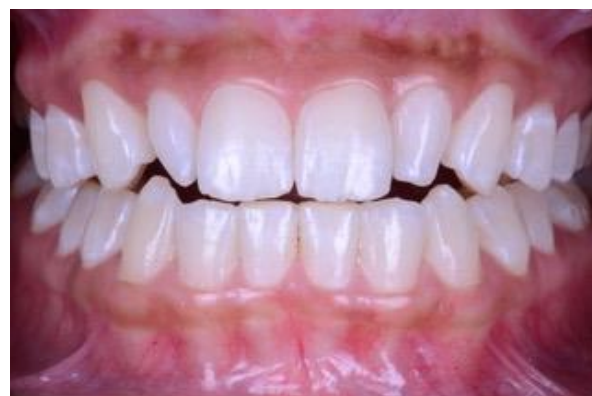Ainda na mesma sessão moldamos os arcos superior e inferior da paciente com alginato (Hidrogum 5, Zhermack GmbH Deutschland, Öhlmühle, Alemanha) para confecção do enceramento diagnóstico, vazado com gesso pedra tipo III (Asfer Indústria Química, São Caetano do Sul, SP, Brasil) imediatamente após desinfecção do molde com hipoclorito de sódio 2,5%. Por fim realizamos a tomada de cor para registro da cor inicial dos dentes e entregamos para a paciente quatro moldeiras pré-carregadas com peróxido de hidrogênio a 10% (Opalescence go, Ultradent do Brasil Produtos Odontológicos, Indaiatuba, SP, Brasil) (Figura 5) com orientação por escrito do clareamento caseiro. Para o clareamento foi seguida a orientação do fabricante de uso sendo de 60 min por dia.

Na segunda sessão da paciente (15 dias depois)

realizou-se a tomada de cor para averiguar o resultado do clareamento caseiro, e notou-se que foi o suficiente.



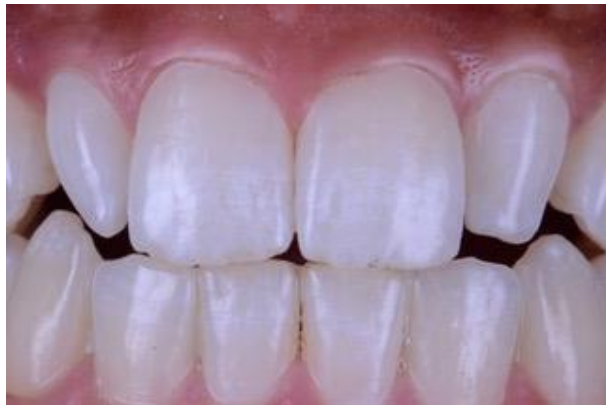**Figura 1.** Fotografia inicial da paciente mostrando a desarmonia do sorriso: (A) Vista lateral da direita do sorriso; (B) Vista frontal do sorriso. (C) Vista lateral esquerda do sorriso.



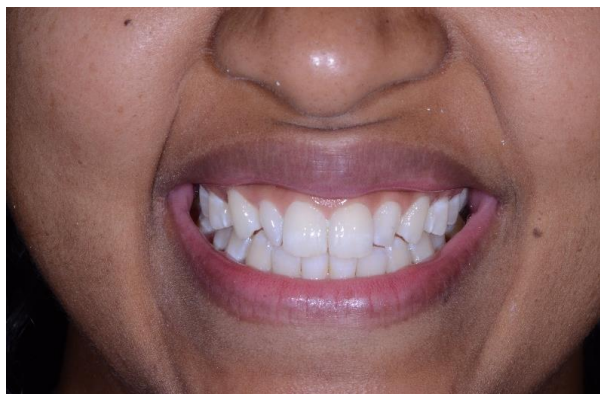**Figura 2.** Aspecto clínico inicial: incisivo lateral conoide 12 e 22.

Diante do resultado seguiu-se para a microabrasão. Com isolamento absoluto de todo o arco superior. Aplicamos uma pasta abrasiva composta de partículas de ácido clorídrico a 6,6% associado a carboneto de silício (Opalescence go, Ultradent do Brasil Produtos

Odontológicos, Indaiatuba, SP, Brasil) e com a taça de borracha do kit (Opalescence go, Ultradent do Brasil Produtos Odontológicos, Indaiatuba, SP, Brasil) (Figura 6) acoplada a baixa rotação, ativamos o produto mecanicamente por toda superfície vestibular dos dentes isolados (Figura 7).



**Figura 3.** Aspecto clínico intra oral: alteração de cor (fluorose) dos incisivos centrais, laterais e caninos superiores e inferiores.



**Figura 4.** Aspecto clínico intra oral mostrando alteração de cor (fluorose).

Ao final do processo fez-se uma nova fotografia para comparação e o resultado imediato foi satisfatório, porém sabendo da necessidade de alguns dias de repouso para hidratação do esmalte e dissipação total do princípio ativo do gel clareador, a paciente foi dispensada.

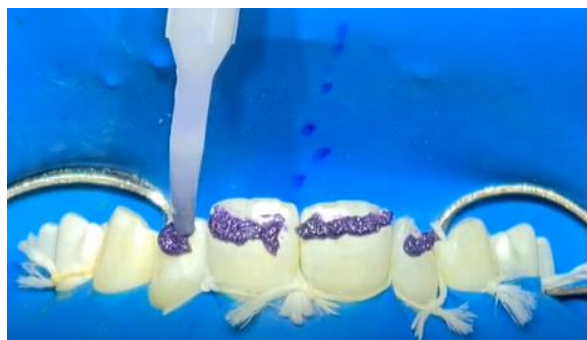Entre a segunda e a terceira sessão, realizou-se no modelo de gesso o enceramento diagnóstico do caso com cera cinza (Inowax, Formaden, São José dos Pinhais, PR, Brasil) (Figura 8 e 9) determinando as novas dimensões dos dentes 12 e 22.



**Figura 5.** Clareador caseiro (OPALESCEENCE go).



**Figura 6.** Pasta semifluida de abrasão química e mecânica (OPALUSTRE- ULTRADENT) e borrachas abrasivas.



**Figura 7.** Aplicação do gel abrasivo nas superfícies vestibulares com fluorose.

Na terceira sessão pode-se analisar melhor o resultado do clareamento e da microabrasão. Observou-se que as manchas atenuaram, mas não foram totalmente eliminadas. Diante da situação clínica atual, acrescentamos a estratégia restauradora a utilização de uma tinta branca para reprodução das manchas na vestibular dos dentes em questão, com intenção de mascaramento total das restaurações no arco.

Nesta sessão estávamos com o encerramento pronto e duas guias confeccionadas em silicone de adição (Variotime Kulzer Brasil, Barra funda, SP, Brasil), sendo uma guia para construção da concha palatina da restauração e outra guia para verificação da espessura vestibular da restauração dos dentes.

Com a paciente na cadeira realizou-se a profilaxia no arco superior da paciente do 13 ao 23, seguido da prova da guia de *mock-up* que foi preenchida com resina bisacrílica de cor A1 Protemp, 3M, Saint Paul, Minnesota, EUA) e levada novamente na boca da paciente.

Após cinco minutos removeu-se a guia da paciente e obtivemos o positivo do enceramento na boca da paciente. Com um rolete de algodão embebido com álcool 70°, removeu-se os monômeros residuais da superfície da restauração provisória, permitindo uma melhor visualização.

Entregou-se o espelho a paciente que imediatamente respondeu positivamente a mudança, aprovando verbalmente a continuidade do tratamento restaurador.

Antes da remoção da restauração provisória, observou-se, na vestibular do dente 12, um pouco de ausência de material restaurador, sendo um indicador importante de necessidade de redução por desgaste.

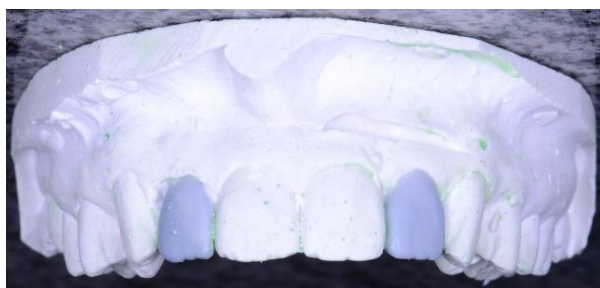
A partir desse achado clínico, na guia de silicone de

adição para verificação de volume da restauração, fez-se um corte longitudinal total no eixo axial do dente 12 e do dente 22. A guia fatiada foi posicionada em arco, e com uma sonda milimetrada verificou-se o volume vestibular em boca comparando com o enceramento (futura restauração).

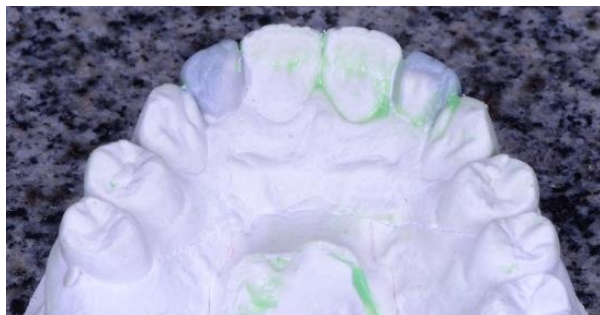Confirmou-se então a inclinação axial acentuada no dente 12 para vestibular, que foi removido por decréscimo com broca diamantada 3216 (KG Sorensen, Cotia, SP, Brasil).

Como guia para quantificação de desgaste utilizamos a mesma guia de volume da restauração com sonda milimetrada, interrompendo o desgaste quando atingido 1mm de espessura (Figura 10).

Realizou-se a prova da cor com um ensaio restaurador rápido em dente úmido, utilizando uma camada de resina A1 de esmalte em toda a superfície do esmalte vestibular. Pós fotopolimerização percebeu-se o mascaramento da resina tanto em relação ao dente quanto em relação ao arco.



**Figura 8.** Enceramento diagnóstico face vestibular.



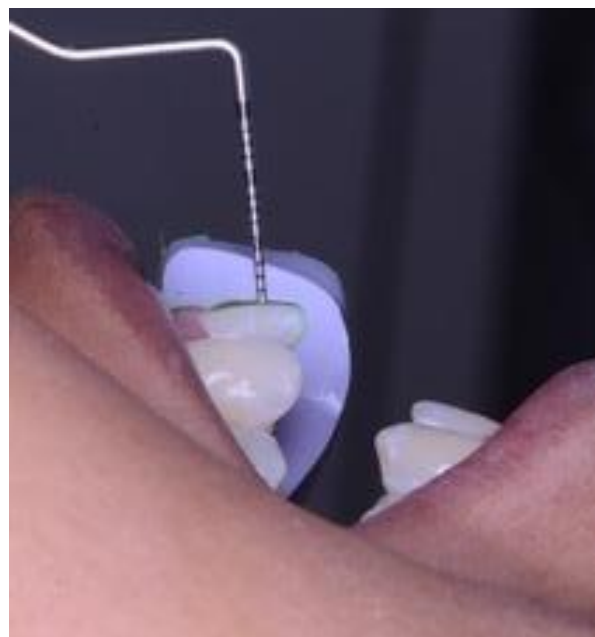
**Figura 9.** Enceramento diagnóstico face palatina.

Iniciando no dente 12, realizou-se afastamento gengival com fio retrator na numeração 000 (Ultrapack, Ultradent do Brasil Produtos Odontológicos, Indaiatuba, SP, Brasil), seguido de condicionamento do esmalte vestibular e palatino com ácido fosfórico 37% (Ultraetch, Ultradent do Brasil Produtos Odontológicos, Indaiatuba, SP, Brasil), lavagem pelo mesmo tempo de aplicação, secagem total e aplicação do bond do sistema adesivo (Clearfil bond SE, Kuraray, Chiyoda, Tóquio, Japão) em toda a extensão onde antes houve condicionamento.

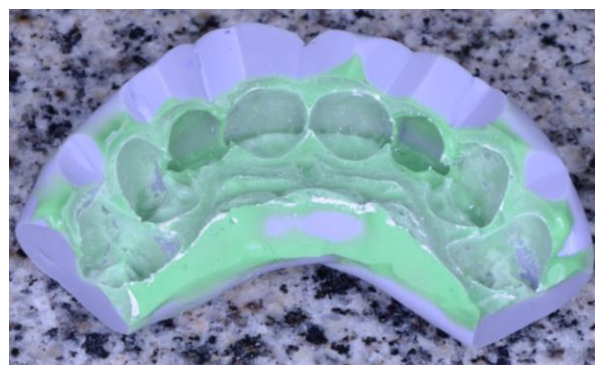
Fotopolimerizado o bond e o dente 12 pronto para início do processo restaurador, seccionou-se a guia de restauração em toda sua extensão pela incisal, e experimentamos na boca da paciente (Figura 11).

Guia estável e sem báscula, acrescentou-se a primeira camada de resina na palatina da guia, sendo esta uma resina translúcida, (CT, X350XT, 3M, Saint

Paul, Minnesota, EUA) com auxílio de um pincel de pelo sintético nº 24 (Tokuyama, Chiyoda, Tóquio, Japão) para uniformização da camada (Figura 13).



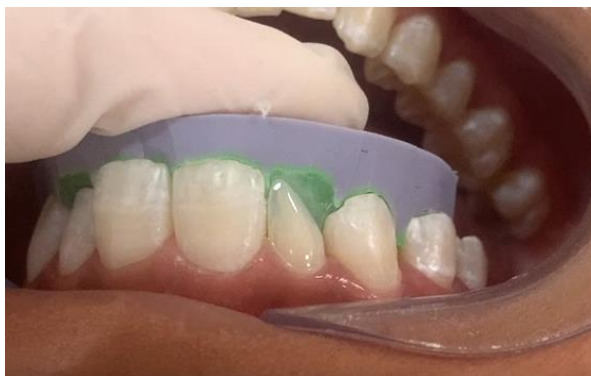**Figura 10.** 1 mm de desgaste verificado com guia e sonda milimetrada.



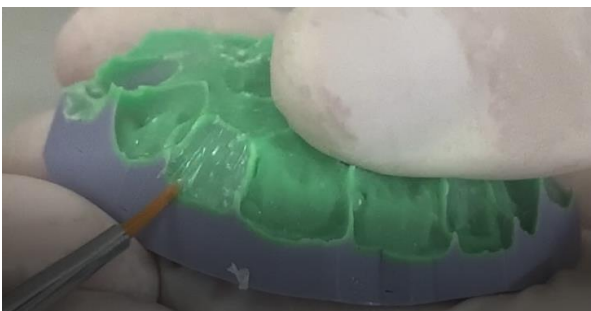
**Figura 11.** MOCKUP, para previsibilidade final.

Levou-se a guia com a resina em boca, e fotopolimerizou-se por 20 segundos (VALO, Ultradent do Brasil Produtos Odontológicos, Indaiatuba, SP, Brasil). Com a palatina pronta, adaptou-se uma tira matriz de poliéster (TDV, Pomerode, SC, Brasil) na proximal distal para construção da parede (Figura 14 e 15). Utilizou-se uma resina cor A1 de Dentina (A1D, Z350XT, 3M, Saint Paul, Minnesota, EUA) para confecção do corpo do dente no novo formato. Pronta a camada de dentina, foi o momento de caracterização com corante para resina na cor branca (Final touch, VOCO GmbH, Cuxhavern, Alemanha) para reprodução das manchas de fluorose. E por fim uma camada de resina na cor A1 de esmalte (Estelite Omega, Tokuyama, Chiyoda, Tóquio, Japão). Vale ressaltar que cada camada foi fotopolimerizada pelo tempo indicado pelo fabricante de cada material.

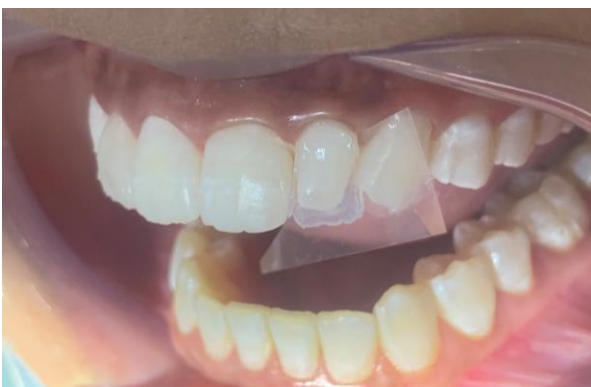Repetiu-se esse mesmo processo restaurador no elemento 22, porém sem desgaste pois não houve necessidade.



**Figura 12.** Prova da guia de silicone.

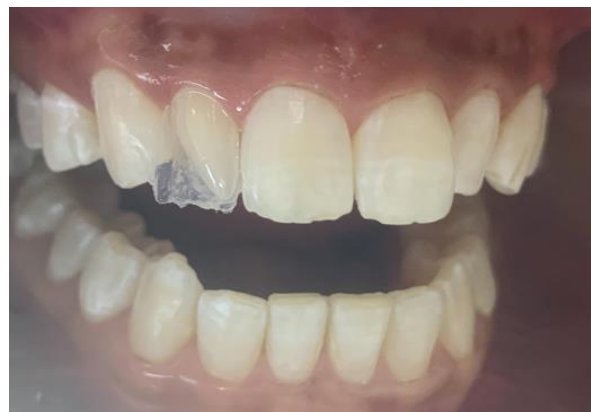

**Figura 13.** Guia de silicone, para a confecção da concha palatina.

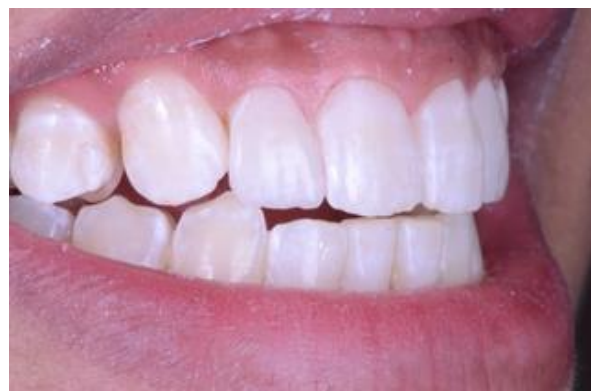

**Figura 14.** Confecção das paredes interproximais com tira de poliéster.

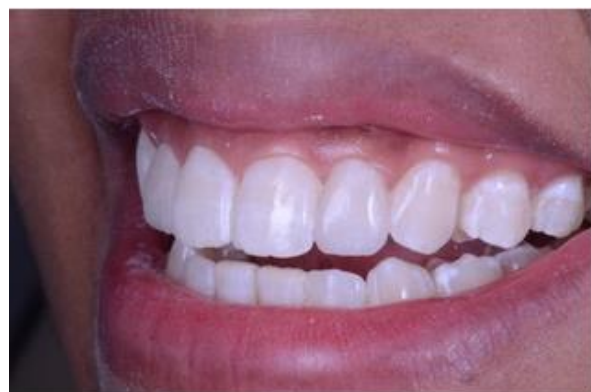Em ambos dentes restaurados, realizou-se o protocolo de acabamento com brocas diamantadas de granulação extra fina pela vestibular 1190FF e 2195FF (KG Sorensen, Cotia, SP, Brasil), e 3168FF na palatina (KG Sorensen, Cotia, SP, Brasil), em seguida foi realizado o polimento com auxílio da pasta diamantada de polimento (Universal Polishing Paste, Ivoclar Vivadent GmbH, Liechtenstein) e borrachas abrasivas do kit ultra gloss do fabricante American Burrs na seguinte sequência; SH3132, SH3212 (Cinza); SH3136, SH3213 (ROSA); SH3134, SH3214 (Azul). Em sequência foram utilizadas escovas de polimento ECP14CG-B (azul/semi-rígida); ECP14CG-Y (amarela/semi soft); ECP14CG-P (lilás/soft); ECP14CG-R (rosa/ ultra soft). Posteriormente foi utilizado pelo de cabra (MSHS512WG) e carbeta de silício (ECJ14GK-1). Após 7 dias foi realizado o polimento final na mesma sequência anterior, dando o aspecto final do dente 12 e 22 (Figura 16 e 17).



**Figura 15.** Aspecto final da parede interproximal.



**Figura 16.** Aspecto final, dente 12.



**Figura 17.** Aspecto final, dente 22.

### 3. DISCUSSÃO

O sorriso tem grande influência na estética facial do indivíduo, de modo que o sorriso equilibrado tem contribuído para uma harmonização dentária adequado. Alguns fatores que podem contribuir para a desarmonia do sorriso, é anomalia de laterais conoides juntamente com alteração de cor, (fluorose).

Segundo Gupta, *et al.* (2011)<sup>8</sup> as anomalias são caracterizadas por distúrbios no tamanho dos dentes, forma e estrutura. Estas anormalidades são o resultado dos distúrbios durante a fase de morfodiferenciação de desenvolvimento dentário, além disso os dentes conoides são pertencentes a herança autossômica dominante<sup>8,9</sup>.

De acordo com Costa, *et al.* (2012)<sup>10</sup> considera-se os laterais conoides como uma microdontia isolada, sendo o lateral superior o mais afetado, tendo como

característica a coroa em formato de cone e a raiz com o comprimento normal, em que a taxa de prevalência é maior no sexo feminino, apresentando maior incidência na dentição permanente e no hemiarco superior esquerdo<sup>10</sup>.

Outra anomalia presente no caso, é a anomalia de cor, sendo mesma a fluorose dental, que é a desmineralização do esmalte. A etiologia é através da ingestão excessiva de flúor como pastas dentais durante a formação do esmalte, trazendo então problemas as células ameloblastos que impedem a formação de cristais normais de hidroxiapatita, podendo levar a um manchamento da dentição, caracterizada por manchas opacas ou descoloração de amarelo a marrom escuro, variando entre linhas finas, brancas e opacas, podendo afetar uma parcela do dente ou ele como um todo<sup>3</sup>.

Segundo o autor Balan *et al.* (2013)<sup>4</sup> relata que através do índice de Dean, pode-se determinar os níveis de fluorose, em que possui o normal (esmalte com características normais); questionável (possui algumas manchas brancas no esmalte); Muito leve (manchas opacas espalhadas irregularmente no esmalte até 25% do dente); Suave (manchas brancas mais extensas, envolvendo até 50% do dente); Moderado (A superfície completa do esmalte é afetada, tendo frequentemente mancha marrom); Forte (Manchas marrom em todo o dente e possuindo característica de corroído). Sendo o caso presente classificado como muito leve para o arco superior e questionável para o arco inferior<sup>4</sup>.

De acordo com Pini *et al.* (2015)<sup>11</sup> a primeira escolha para o tratamento da fluorose é a microabrasão para manchas superficiais do esmalte por ser considerada estética e conservadora<sup>11</sup>. Balan *et al.* (2013)<sup>4</sup> discorre que a combinação de microabrasão com clareamento podem ser realizadas em conjunto para oferecer respostas esteticamente aceitáveis ao paciente<sup>4</sup>. De acordo com as referências científicas no caso em questão, foi debatido o melhor procedimento inicial para amenizar a gravidade que a fluorose se encontrava, em que foi decidida em comum acordo entre o profissional e pelo paciente a realização do clareamento caseiro (Opalencense go 10%) e posteriormente a microabrasão.

Após o desenvolvimento das duas técnicas, pôde-se concluir que o clareamento foi efetivo, obtendo um resultado estético favorável e aprovado pelo paciente, já a microabrasão o resultado não obteve a total remoção das manchas da fluorose, segundo Perdigão *et al.* (2017)<sup>12</sup> a técnica obtém maior sucesso na extração de manchas marrons do que brancas opacas, porém é complicado prever uma remoção total dos manchamentos com a microabrasão, pois o defeito do esmalte pode ser mais profundo<sup>12</sup>.

Com isso foi determinado a escolha dos pigmentos para caracterização de resinas compostas (Touch da VOCO) com finalidade de assemelhar as facetas diretas confeccionadas nos laterais conóides 12 e 22 com os dentes adjacentes que possuíam fluorose. Segundo (Drago 2004), opacificadores são compósitos de óxidos

férricos e Bis-GMA, tornando possível seu uso junto as resinas. Podendo ser utilizado em restaurações de dentes com uma coloração intrínseca desagradável<sup>13</sup>.

Para o tratamento do incisivo lateral conóide foi proposto a realização de facetas diretas com resinas compostas. Segundo Silva (2020)<sup>14</sup> resinas são consideradas uma abordagem minimamente invasiva proporcionando uma boa opção para corrigir deficiências estéticas como anomalia de forma e tamanho<sup>14</sup>.

Entre as técnicas de restaurações estéticas, a faceta direta com resina composta é o tratamento mais utilizado para corrigir problemas na cor, forma e tamanho dos dentes, sendo a versão mais rápida e possuindo um melhor custo-benefício. Mas apesar de tanta praticidade, é preciso estar atento às vantagens e desvantagens do uso de resinas para se chegar a um excelente resultado final deste procedimento, que poderá ser o ideal para recuperar a estética do sorriso.

Pode-se lançar mão para a confecção da mesma técnica da mão livre ou utilizando moldes de silicones pesados ou acetato como matriz / guias extraídos a partir do modelo de gesso contendo como restaurações de prognóstico em cera. Segundo Machado *et al.* (2016)<sup>15</sup>. Relata que em ambos os métodos, a resina é manipulada de forma estratificada e incremental com o objetivo de reproduzir as características naturais dos dentes e diminuir os efeitos adversos da contração de polimerização das resinas compostas<sup>15</sup>.

Para confecção das facetas diretas, foi utilizado resina composta nanohíbrida Z-350, possuindo várias vantagens como alto polimento, boa retenção, brilho, e propriedades mecânicas como resistência a fratura e desgaste, com uma adequada lisura da superfície, produzindo assim as propriedades estéticas.

Segundo Silva (2020)<sup>14</sup> existem no mercado atual diversos tipos de resinas compostas, classificando-as como: macroparticulada, microparticulada, híbridas, microhíbridas, nanohíbridas e nanopartículas. Nesse contexto, as resinas Nanoparticuladas foram formuladas com o propósito de conciliar as vantagens dos compostos híbridos e microparticulados, propiciando diminuição na contração de polimerização, resistência a fratura, aumento da dureza. Segundo Leite *et al.* (2018)<sup>16</sup>, a colocação de nanopartículas em resinas híbridas tem sido considerado um dos mais novos desenvolvimentos na tecnologia de cargas. De acordo com os seguintes artigos, um dos tratamentos para a renatomização dos dentes conóides são as facetas diretas de resina composta como as nanohíbridas Z-350<sup>16</sup>.

Um dos motivos para escolha de facetas diretas neste caso clínico foi o fator idade, sendo a paciente jovem, tendo como escolha uma técnica mais conservadora, além da capacidade de oferecer um potencial estético adequado, custo benefício, Para confecção das facetas diretas, foi utilizado resina composta nanohíbrida Z-350, possuindo várias vantagens como alto polimento, boa retenção, brilho, e propriedades mecânicas como resistência a fratura e

desgaste, com uma adequada lisura da superfície, produzindo assim as propriedades estéticas.

#### 4. CONCLUSÃO

Conclui-se que o resultado obtido para a remoção das manchas intrínsecas (fluorose) por meio das técnicas de clareamento e microabrasão não foram suficientes para sua remoção da dentição, tendo que lançar mão do uso de pigmentos opacificadores na confecção das facetas diretas para mimetizar a fluorose com os demais dentes adjacentes que possuíam estes manchamentos intrínsecos.

A reanatomização de incisivos laterais conóides utilizando compósitos pela técnica estratificada neste caso clínico, foi de extrema importância, para recriação de incisivos laterais, retirando o ar infantilizado dos dentes conóides, trazendo de volta a função e estética, resultando em uma harmonia do sorriso. Solucionando então a queixa principal da paciente.

As facetas diretas são de extrema importância na odontologia atual, pois além de propiciar ao paciente e profissional tempo reduzido na confecção possui também menor desgaste do tecido dentário, sendo minimamente invasiva.

O planejamento individualizado é de extrema importância, para que haja êxito nos tratamentos, sendo o cirurgião dentista responsável por diagnosticar e tratar corretamente as anomalias dentárias, atendendo as necessidades individuais de cada paciente.

#### 5. REFERÊNCIAS

- [1] Oliveira BF, Miguel JG, Magalhães APR. Restauração estética de dentes conóides associada ao recontorno gengival em paciente jovem: relato de caso. *Rev Odontol Bras Central* 2021; 30(89):64-82. DOI: 10.36065/robrac.v30i89.1477.
- [2] Barros ACRLF. Microdantia e opções de Tratamento. [dissertação] Cidade do Porto: Faculdade de medicina dentária da Universidade Fernando Pessoa; 2013.
- [3] Wang Q, Meng Q, Meng J. Minimally invasive esthetic management of dental fluorosis: a case report. *J Int Med Res* 2020; 48(10):1–7. DOI: 10.1177/0300060520967538.
- [4] Balan B, Uthaiyah CM, Narayanan, *et al.* Microabrasion: An Effective Method for Improvement of Esthetics in Dentistry. *Case Rep Dent* 2013; 2013; 1-4. DOI: <http://dx.doi.org/10.1155/2013/951589>
- [5] Kureski PV, Santin GC, Casola HD, *et al.* Incisivos laterais conóides: Restabelecendo a harmonia do sorriso. *Rev. UNINGÁ, Maringá* 2018; 55(3): 203-210.
- [6] Ferreira CLB. Fraturas Dentárias no Sector Anterior Abordagem estética através de restaurações diretas a Resina Composta. [dissertação] Cidade do Porto: Faculdade de medicina dentária da Universidade Fernando Pessoa; 2013.
- [7] Costa JA, Novais JM, Carlos AMP. O Uso de Resinas Opacificadoras em Dentes Anteriores com Manchamento Intrínseco- Revisão de Literatura. *Braz. J. of Develop* 2020; 6(11):93262-93270. DOI:10.34117/bjdv6n11-657.
- [8] Gupta SK, Saxena P, Jain S, *et al.* Prevalence and distribution of selected developmental dental anomalies in an Indian population. *J Oral Sci* 2011; 53(2):231-8. DOI: 10.2334/josnusd.53.231.
- [9] Ruschel VC, Shibata S, Gré CP, *et al.* Compósitos em Incisivos laterais conóides: ciência e arte. *Clín. int. j. braz. Dent* 2016; 12(1): 42-49.
- [10] Costa PX, Prudente HT, Almeida IMA, *et al.* Otimização estética em dentes conóides: relato de caso clínico. *Connection Line - Revista Eletrônica do Univag* 2014; 7:46-55.
- [11] Pini NIP, Sundfeld-Neto D, Aguiar FHB, *et al.* Enamel microabrasion: An overview of clinical and scientific considerations. *World J Clin Cases* 2015; 16;3(1):34-41. DOI: 10.12998/wjcc.v3.i1.34.
- [12] Perdigão J, Lam VQ, Burseth BG, *et al.* Masking of Enamel Fluorosis Discolorations and Tooth Misalignment With a Combination of At-Home Whitening, Resin Infiltration, and Direct Composite Restorations. *Oper Dent* 2017; 42(4):347-356. DOI: 10.2341/16-181-T.
- [13] Drago MC. Tintas e Opacificadores Uma alternativa estética em restaurações adesivas diretas. [monografia] Florianópolis: Fsculdade de Odontologia Universidade Federal de Santa Catarina; 2004.
- [14] Silva AG. Facetas dentais direta e indireta longevidade e resistência: revisão de literature. [monografia] Governador Mangabeira: Faculdade de Odontologia da Faculdade Maria Milza; 2020.
- [15] Machado AC, Reinke ACMA, Moura GF, *et al.* Reabilitação estética e funcional com facetas diretas após histórico de traumatismo dento-alveolar. *Rev Odontol Bras Central* 2016; 25(74):154-161.
- [16] Leite RB, Lins RDAU, Barbosa DN, *et al.* Efeito de diferentes colutórios sobre a microdureza de resinas compostas fotopolimerizáveis. *Rev Odontol UNESP*. 2018; 47(3):125-130. DOI: <https://doi.org/10.1590/1807-2577.07117>