



**FACULDADE SUL-AMERICANA**  
**GRADUAÇÃO EM ODONTOLOGIA**  
ISABELLA JÚLIA MONTEIRO DE OLIVEIRA MENDES  
RAÍSSA ANACLETO DE OLIVEIRA

REABILITAÇÃO ESTÉTICA E FUNCIONAL DE DENTES ANTERIORES COM PINO  
DE FIBRA DE VIDRO, COROAS E LAMINADOS EM DISSILICATO DE  
LÍTIO:RELATO DE CASO

GOIÂNIA

2021

ISABELLA JÚLIA MONTEIRO DE OLIVEIRA MENDES

RAÍSSA ANACLETO DE OLIVEIRA

**REABILITAÇÃO ESTÉTICA E FUNCIONAL DE DENTES ANTERIORES COM  
PINO DE FIBRA DE VIDRO, COROAS E LAMINADOS EM DISSILICATO DE  
LÍTIO:RELATO DE CASO**

Trabalho apresentado à Faculdade Sul-Americana como requisito para a conclusão do Curso de Graduação em Odontologia.

**Orientadora:** Prof<sup>a</sup> Ma. Ana Letícia Daher Rosa  
Moreira

GOIÂNIA

2021

## Dedicatórias

À Deus, todo poderoso mediador de todo esse processo, que me deu luz, bênçãos e força de vontade para superar todos os medos e obstáculos.

Ao homem mais guerreiro, de caráter, humilde, querido e de um imenso coração, meu melhor exemplo de homem, meu pai Francisco Orisvaldo de Oliveira Júnior, que com ele aprendi o que é ser uma pessoa melhor, a ter responsabilidade, valores éticos e profissionais, educação, humildade e perseverança. Que me ensinou a nunca desistir dos meus sonhos e meus objetivos, me fazendo acreditar que todos poderiam ser conquistados e por acreditar sempre em meu potencial. Pelo incentivo e pelo amor inenarrável, sem ele nada disso seria possível.

À mulher mais amorosa, leal, ética, humilde, verdadeira, meu exemplo de mulher, minha mãe Elaine Silva Monteiro, pelo cuidado incansável e companheirismo, por todo amor que não mede em me dar, pelo imenso carinho.

À minha avó tão querida e guerreira Consuelo Silva Monteiro (in memorial) que perdi durante essa caminhada mais tenho certeza que ela está orgulhosa de mim, meu exemplo de força, luta, amor e fé.

*Isabella Júlia Monteiro de Oliveira Mendes*

À Deus que sempre me abençoou em todos os momentos da minha vida!

Aos meus pais Wanderley e Laudiceia pelo incentivo de continuar e lutar. Meu pai Wanderley que sempre acreditou em mim, nunca desistiu de mim, me apoiou em todos os momentos, seja simples até o mais complicado.

Minha mãe Laudiceia que é meu maior exemplo de mulher, linda, esforçada e minha melhor amiga. Obrigada pelo seu cuidado diário, seu companheirismo e pelo seu amor. Meu amor por vocês é incondicional! Minha irmã Anathie que é meu braço direito, sou sua eterna admiradora. Meu noivo Weverson que nunca me deixou em nenhum momento.

*Raíssa Anacleto de Oliveira*

## Agradecimentos Isabella Júlia

Primeiramente a Deus, Sem Ele, eu nada seria.

Aos meus pais Francisco Orisvaldo de Oliveira Júnior e Elaine Silva Monteiro, por serem meus principais exemplos, incentivadores, por confiarem em mim, seus trabalhos árduos para poder concluir meu curso durante esses 5 anos . Pelo amor incondicional, pela atenção e por serem meus principais guias. Ao meu pai, agradeço por todas as vezes em que estive por longas viagens, trabalhando sempre para conseguir realizar meu sonho, sempre presente nas minhas batalhas, onde hoje podemos ver que todas as viagens, valeram à pena. A minha mãe que sempre esteve ao meu lado em todos os momentos de saudade, dificuldade e luta, não medindo esforços para que eu vencesse e estivesse bem nesses cinco anos. Por todo o cuidado, por todo amor do mundo.

Ao Meu esposo Matheus Mendes ,pelo amor mais puro e sincero que nunca se importou pelos longos períodos ausentes que jamais me negou apoio, carinho e incentivo. Obrigada, amor da minha vida, por aguentar tantas crises de estresse e ansiedade. Sem você do meu lado esse trabalho não seria possível. Sem vocês, eu nada conseguiria. Os amo incondicionalmente e os devo essa vitória.

Em especial minha mãe/avó Consuelo Silva Monteiro , que já não esta mais entre nós, mas não mediu esforços para que eu me tornasse cada vez maior e melhor, pelo amor incondicional ,por todas as vezes em que acreditou em mim, em que me acolheu e me deu carinho e atenção. A senhora é meu exemplo de garra, luta, perseverança e fé. Obrigada por ter me permitido tantos dias bons ao seu lado enquanto estava aqui comigo. À senhora, todo meu amor, respeito e saudade ,Obrigado por me olhar de algum lugar.

Só tenho a agradecer aos meus amigos, Raissa Anacleto e Gabriel Neves obrigada pelos inúmeros conselhos, frases de motivação e puxões de orelha. As risadas, que vocês compartilharam comigo nessa etapa tão desafiadora da vida acadêmica, também fizeram toda a diferença. Minha eterna gratidão. Esse TCC também é de vocês!

A minha querida orientadora, Ana Letícia Daher, obrigada por ter aceito meu convite para ser sua orientada , a vida me ensinou que devemos ser sempre gratos. Gratos pelas bênçãos que recebemos , principalmente, gratos pelas pessoas que atravessam a nossa vida e que nela se instalam, trazendo ensinamentos pessoais e profissionais. Por esse motivo que sou grata a você professora, que se tornou amiga ,que de uma forma especial entrou em minha vida e cruzou o meu caminho, passando a orientar de maneira única o trabalho de Conclusão de Curso. Continue sendo essa professora, orientadora incrível, essa mulher linda e esse ser humano de coração gigante, sábia, paciente e dedicada! Assim defino você em palavras!!!! Obrigada por tanto, obrigada por ser você!!!! E como eu sempre te digo você é um ser de luz eu te amo e vou levar você muito além, e saiba que em mim se tem uma grande amiga.

*Isabella Júlia Monteiro de Oliveira Mendes*

## Agradecimentos Raíssa Anacleto

Agradeço primeiramente a Deus por me guardar todos esses anos de faculdade, me abençoar em todos os momentos. A Ele toda honra e toda glória!

Agradeço meus pais Wanderley e Laudiceia, por terem me apoiado na minha segunda graduação, por terem se esforçado para garantir um futuro melhor para mim. Sem eles não teria chegado onde eu cheguei.

Minha gratidão a minha irmã Anathiê que sempre esteve ao meu lado, sempre foi minha maior incentivadora para que eu concluísse minha graduação. Minha gratidão ao meu cunhado Kalliston que é também o irmão que não tive, sempre me apoiando.

Ao meu noivo Weverson que sempre esteve ao meu lado nos meus momentos difíceis, mas que nunca deixou eu desistir, sempre me dando força.

Vocês todos são minha base, minha família, tudo para mim!

Aos meus amigos Isabella Mendes e Gabriel Neves que deram sentido a minha graduação, dão mais alegria para as minhas manhãs e força para continuar a caminhada.

Meus sinceros agradecimentos a minha professora orientadora Ana Letícia. Não há palavras pra expressar o quanto eu a admiro. É uma professora atenciosa, que sempre esteve conosco para elaboração deste trabalho, sempre nos apoiando e dando o seu melhor.

Deus cuidou de cada detalhe, até mesmo na escolha da orientadora para elaboração do nosso trabalho de conclusão de curso, que não se tornou somente uma professora, mas também uma amiga que quero levar para minha vida.

Minha eterna gratidão a todos!!

*Raíssa Anacleto de Oliveira*

## RESUMO

Reabilitações estéticas e funcionais são um desafio devido a existir uma linha tênue entre o estético e o que possa responder bem as demandas funcionais do sistema estomatognático. Para um correto diagnóstico e elaboração de um planejamento estético compatível com cada caso é necessário a avaliação dos seguintes itens: saúde periodontal, papila interdental, eixo dental, zênite gengival, equilíbrio do triângulo gengival, dimensões dentais, forma dental, simetria radial, linha do sorriso, simetria dos terços faciais, corredor bucal, equilíbrio, altura e espessura gengival e ainda uma avaliação da cor de pele e gênero do paciente. A presença de anormalidade nos dentes anteriores como alterações de cor, forma, tamanho ou posição são fatores que influenciam na procura por laminados cerâmicos, coroas e facetas, devido suas propriedades atuais vantajosas quanto a sua estabilidade de cor, alta resistência e durabilidade, coeficiente de expansão térmica e rigidez semelhante ao do esmalte dental, além de ter uma ótima adaptação marginal, o que irá resultar ao final do tratamento um alto grau de satisfação pelo paciente. O presente relato de caso demonstra em técnicas e protocolos clínicos, uma reabilitação com laminados cerâmicos nos dentes 12, 13, 12, 22, 23 e 24, coroas totais em cerâmica no 11 e 21 após retratamento endodôntico, conjugadas com pinos de fibra de vidro, todas feitas em dissilicato de lítio, na função de obter-se estética e boas relações funcionais com novo aspecto do sorriso.

**PALAVRAS-CHAVE:** Pino; Fibra de vidro; Coroa dentária; Reabilitação bucal.

## **ABSTRACT**

Aesthetic and functional rehabilitations are a challenge because there is a fine line between the aesthetic and what can respond well to the functional demands of the stomatognathic system. For a correct diagnosis and preparation of an aesthetic plan compatible with each case, it is necessary to evaluate the following items: periodontal health, interdental papilla, dental axis, gingival zenith, gingival triangle balance, dental dimensions, dental shape, radial symmetry, line of the smile, symmetry of the facial thirds, buccal corridor, balance, gingival height and thickness, and an assessment of the patient's skin color and gender. The presence of abnormalities in anterior teeth such as changes in color, shape, size or position are factors that influence the search for ceramic laminates, crowns and veneers, due to their current advantageous properties in terms of color stability, high strength and durability, coefficient of thermal expansion and rigidity similar to dental enamel, in addition to having an excellent marginal adaptation, which will result in a high degree of patient satisfaction at the end of the treatment. The present case report demonstrates, in clinical techniques and protocols, a rehabilitation with ceramic laminates on teeth 12, 13, 12, 22, 23 and 24, all-ceramic crowns on teeth 11 and 21 after endodontic retreatment, combined with fiberglass pins, all made of lithium disilicate, in order to obtain esthetics and good functional relationships with a new smile appearance.

**KEYWORDS:** Pin; Fiberglass; Dental crown; Oral rehabilitation.

## SUMÁRIO

<b>1. INTRODUÇÃO</b> .....	10
<b>2. OBJETIVOS</b> .....	12
2.1 Objetivos gerais	
2.2 Objetivos específicos	
<b>3. CASO CLÍNICO</b> .....	13
<b>4. DISCUSSÃO</b> .....	22
<b>5. CONCLUSÃO</b> .....	24
<b>6. REFERÊNCIAS</b> .....	25
<b>Apêndices</b> .....	277
- Normas para publicação da revista	
- Termo de consentimento livre e esclarecido	



**REABILITAÇÃO ESTÉTICA E FUNCIONAL DE DENTES ANTERIORES COM PINO DE FIBRA DE VIDRO, COROAS E LAMINADOS EM DISSILICATO DE LÍTIO:RELATO DE CASO**

Artigo submetido à Revista **Brazilian Journal of Surgery and Clinical Research** e aceito para publicação em 25 de outubro de 2021.

Editor-Chefe: Prof. Dr. Mário Neto

**[bjscr@mastereditora.com.br](mailto:bjscr@mastereditora.com.br)**

## 1. INTRODUÇÃO

Em inúmeros casos nos deparamos com pacientes que apresentam elementos dentários anteriores com severo comprometimento coronário além de endodôntico, sendo que em algumas situações, apresentam complexidade inerente as circunstâncias presentes, bem como a diversidade de técnicas e os diferentes materiais disponíveis no mercado que podem impedir o tratamento. (LOPES GC *et al.*, 2001; MIRANDA M *et al.*, 2013).

Buscando sucesso nas reabilitações funcionais, depende-se de inúmeros fatores biológicos e físicos, e dentre estes pode-se citar a qualidade do tecido periodontal de suporte (cimento, dentina, osso alveolar e espaço biológico) e de proteção (Espessura gengival e queratinização do tecido) assim como aspectos relativos a qualidade do tratamento endodôntico, presença ou ausência de férula além do tipo de pino utilizado e o material escolhido para a confecção da peça protética (MIRANDA M *et al.*, 2013; AGUSTIN PR *et al.*, 2020; HARALUR SB *et al.*, 2018; TAN PLB *et al.*, 2005; SANTOS-FILHO PCF *et al.*, 2014; UCTASLI S *et al.*, 2021).

Os pinos metálicos tradicionalmente utilizados confeccionados a partir da moldagem do conduto radicular mesmo que possuam uma excelente adaptação ao canal se corretamente fabricados, possuem um índice de fratura radicular muito maior quando comparados aos pinos pré-fabricados de fibra de vidro, estes que não são confeccionados a partir da moldagem do conduto radicular e alguns autores discutem que podem muitas vezes não se adaptar de modo satisfatório o que aumentará a linha de cimentação comprometendo a longevidade do tratamento (UCTASLI S *et al.*, 2021; WANG X *et al.*, 2019; OZKURT Z *et al.*, 2010; GARCIA PP *et al.*, 2018). No intuito de se compensar isto e aliar as ótimas características do pino de fibra de vidro com uma boa adaptação surge a técnica do pino customizado, onde se anatomizará o pino de fibra de vidro ao canal a partir do acréscimo de resina composta a ele, mantendo uma maior justaposição e aumentando a eficácia na retenção e longevidade do tratamento. (GARCIA PP *et al.*, 2018).

Dentre as opções para a reabilitação estética-funcional de dentes anteriores severamente comprometidos, as coroas metal-free ( sem uso de metal), que atualmente são amplamente utilizadas, possuem excelente estética e são capazes de responder as demandas funcionais do indivíduo, devido a sua ótima resistência, união

adesiva ao preparo, sendo utilizadas através de ataque ácido e união ao sistema adesivo, este que quando resinoso ainda apresenta a capacidade de cooperar para a resistência e longevidade da coroa que neste caso se tratava de uma de dissilicato de lítio (LAWSON NC *et al.*, 2019; MENDONÇA LM *et al.*, 2019; TIRLET G *et al.*, 2014).

Buscando-se exemplificar como essas diferentes técnicas e materiais podem ser conjugadas para o sucesso na terapêutica de dentes anteriores com pouco remanescente coronário bem como para reabilitação estética de demais dentes, o presente trabalho relata um caso clínico onde foi proposto ao paciente, reabilitação estético-funcional com pinos de fibra de vidro, coroas e laminados cerâmicos, pós retratamento endodôntico.

## **2. OBJETIVOS**

### **2.1 OBJETIVOS GERAIS**

O objetivo geral deste trabalho é reabilitar um paciente com pinos de fibra de vidro, coroa dos incisivos centrais superiores, laminados cerâmicos nos laterais, caninos e primeiros prés-molares superiores e restaurações diretas em resina composta.

### **2.2 OBJETIVOS ESPECÍFICOS**

O objetivo específico deste trabalho é descrever um caso clínico o qual foi realizado: pinos de fibra de vidro, coroas totais metal free e laminados cerâmicos.

### 3. CASO CLÍNICO

Paciente R.M. 57 anos de idade sexo masculino, feoderma, sem comprometimento sistêmico, procurou a clínica odontológica da Faculdade Sul-Americana com queixa de dentes muito escurecidos e desconforto ao sorrir. Ao exame extrabucal se notou lesão nodular séssil de coloração azulada e limites bem definidos com ausência de sintomatologia e textura levemente firme em comparação ao tecido sobrejacente sendo compatível com uma varicosidade, ao sorrir se observava o elemento 22 com coloração escurecida, dente 13 apresentava-se com uma fratura na face incisal além de se notar um giroversão acentuada dos incisivos centrais inferiores. (Figura 1).

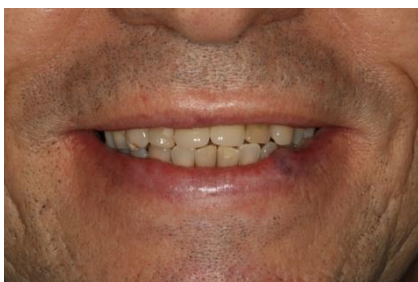

Figura 1- Foto inicial do paciente.

Ao exame intrabucal se encontravam ausentes os elementos 18, 17, 16, 26, 28, 38, 36 e 48, os dentes 21, 11, 45, e 46 possuíam coroas cerâmicas, os elementos dentários 26, 15, 37, 35, 34, 44 e 47 apresentavam restaurações em material metálico amálgama. Os dentes 25, 14, e 12 apresentavam restaurações em material resina composta, sendo que as duas primeiras estavam desadaptadas, onde as bordas incisais dos caninos se encontravam desgastadas, o que comprometia a guia de lateralidade dos caninos (Figura 2). Baseando-se nas alterações encontradas foi-se pedido radiografias interproximais, periapicais bem como uma panorâmica para o complemento de informações necessárias ao diagnóstico final.

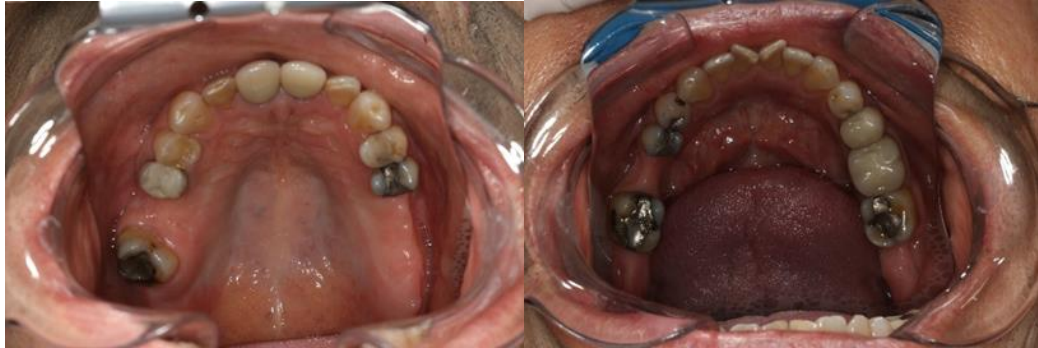

Figura 2. Aspecto inicial intrabucal superior e inferior.

A partir da análise dos exames clínicos e complementares foi-se elencado um plano de tratamento inicial baseado nas necessidades do paciente. Neste constava-se clareamento dental com peróxido de hidrogênio a 35% com três sessões para os elementos de 15 a 25 na arcada superior e de 34 a 45 na arcada inferior (Figura 3), o que foi preferivelmente escolhido pelo paciente, que em primeiro momento gostaria de realizar apenas facetas em resina composta nos dentes 12, 13, 14, 15, 22, 23, 24, 25.

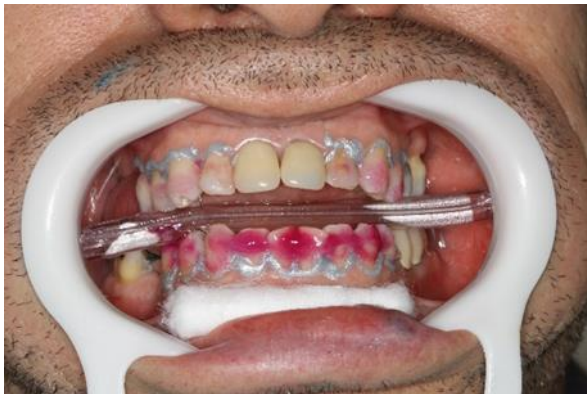

Figura 3. Clareamento dental feito devido ao anseio do paciente no início.

Foi encaminhado ao tratamento endodôntico na especialização em Endodontia na FASAM, para remoção dos pinos metálicos do 11 e 21 e retratamento endodôntico, sendo que o dente 11 apresentava extensa reabsorção radicular. Posteriormente, também fora encaminhado ao tratamento ortodôntico para alinhamento da arcada inferior, principalmente devido ao apinhamento dos incisivos centrais inferiores, igualmente, foi-se proposto a troca das restaurações desadaptadas nos elementos 25

e 14 além da restauração em resina composta nas bordas incisais dos caninos superiores (Classe IV), seguido pela confecção de uma PPR classe II modificação 1 para a reabilitação da arcada superior prosseguindo-se com a troca das coroas dos incisivos centrais superiores após as sessões de clareamento por novas coroas em dissilicato de lítio. Em decorrência da baixa efetividade das sessões de clareamento juntamente com o desejo do paciente de se ter uma melhor estética e devido aos seus anseios em obter um sorriso mais harmonioso, se realizou a mudança do plano de tratamento inicial constando-se no definitivo a colocação de laminados cerâmicos também em dissilicato de lítio nos elementos 14, 13, 12, 22, 23 e 24.

Ao retorno do paciente à clínica de graduação o referido já havia iniciado o tratamento ortodôntico na arcada inferior e os tratamentos endodônticos se encontravam finalizados nos dentes 11 e 21 com a presença de provisórios. (Figura 4).

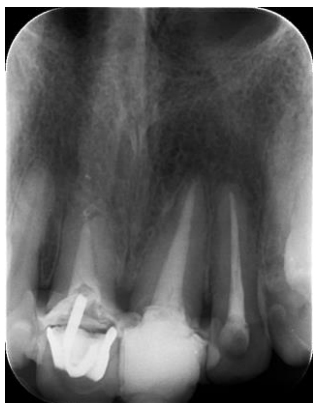

Figura 4. Tratamento endodôntico obturação satisfatória. Nota-se a presença de reabsorção radicular no dente 11.

Proseguiu-se com a realização da reabilitação em pino de fibra de vidro, respeitando-se os 4mm finais no dente 21 e 2,5mm para o dente 11 com reabsorção radicular, apresentando-se mais curto. Desobturou-se com broca Gates n°2 (Dentsply Sirona, York, Pensilvânia, EUA), ao término se preparou ambos os canais com broca Exacto n°2 (Angelus, Londrina, PR, Brasil) para receber os pino de fibra de vidro cônico n°2 Exacto (Angelus, Londrina, PR, Brasil), onde seria realizado uma anatomização para melhor adaptação ao conduto radicular. (Figura 5).

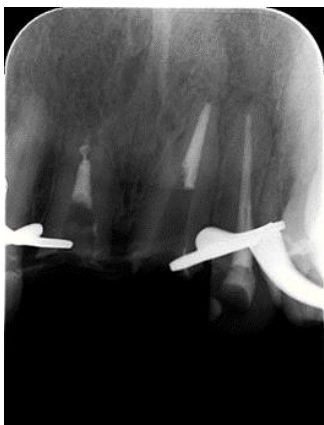

Figura 5. Desobturação para confecção dos pinos de fibra de vidro.

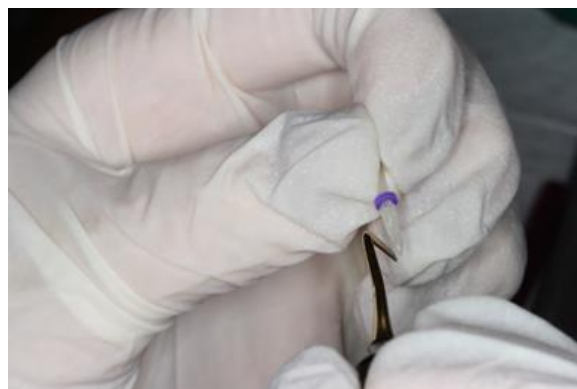


Figura 6. Anatomização do pino Exacto com resina composta, para técnica do pino customizado.

Após a retirada do material obturador prosseguiu-se para o preparo do pino customizado, inicialmente realizou-se a aplicação de ácido fosfórico a 37 % (Codac, FGM Dental Group, Joinville, SC, Brasil) sob a superfície do pino seguido pela lavagem com água e secagem com jatos de ar, após com o uso de um microbrush aplicou-se o agente de união silano (Angelus, Londrina, PR, Brasil) sobre o pino e esperou-se 60 segundos, imediatamente com o auxílio de uma espátula suprafil ½ (Golgran, São Caetano do Sul, SP, Brasil) foi-se inserido um incremento substancial de resina composta (Fiotek z250, 3M, Saint Paul, Minnesota, EUA) ao pino e levou-se ao interior do conduto, este que por sua vez encontrava-se previamente isolado com lubrificante hidrossolúvel (K-Y, Johnson's & Johnson's, New Brunswick, Nova Jersey, EUA),( Figura 6) após a inserção do pino no interior do canal se fotoativou por 20 segundos com o fotopolimerizador (Emitter A Fit Schuster, Schuster Equipamentos Odontológicos, Santa Maria, RS, Brasil) através do pino, continuou-se o processo com a retirada do pino já customizado do interior do canal e a fotoativação da resina em sua superfície por mais 40 segundos, logo em seguida o conduto foi lavado com água e devidamente seco com o auxílio de cones de papel absorvente (TANARI INDUSTRIAL LTDA, Manacapuru e Presidente Figueiredo, AM, Brasil).

Posteriormente aplicou-se ácido fosfórico 37 % (Codac, FGM Dental Group, Joinville, SC, Brasil) sob a superfície do pino por 40 segundos seguindo-se pela lavagem com água destilada e secagem com jatos de ar, continuou-se com a aplicação do sistema adesivo (Gluma, Kulzer Brasil, Barra funda, SP, Brasil) com o auxílio de um microbrush evaporando o solvente por 20 segundos com jato de ar distante e suave ao final



fotoativou-se o adesivo por 15 segundos. Logo em seguida se inseriu cimento Resinoso Dual (U200, 3M, Saint Paul, Minnesota, EUA) no interior do conduto levando-se o pino ao interior do canal radicular e fotoativando-se tudo por 40 segundos.

Após a cimentação do pino prosseguiu-se com o núcleo de preenchimento com resina composta e com o auxílio de uma espátula suprafil ½ (Golgran, São Caetano do Sul, SP, Brasil) confeccionou-se uma estrutura semelhante à um preparo para coroa total para provisórios, realizando-se o acabamento com disco abrasivos em ordem decrescente de abrasividade além de disco de feltro com pasta diamantada. Ao fim, foi realizada radiografia final. (Figura 7). Com o término destas etapas foi feita a aplicação de ácido fosfórico a 37 % (Codac, FGM Dental Group, Joinville, SC, Brasil) sob a superfície do núcleo de preenchimento, lavou-se com água e se secou com jatos de ar, seguiu-se com o preparo de um provisório em resina composta Fiotek z250( 3M, Saint Paul, Minnesota, EUA) até a colocação da peça protética definitiva em dissilicato de lítio.

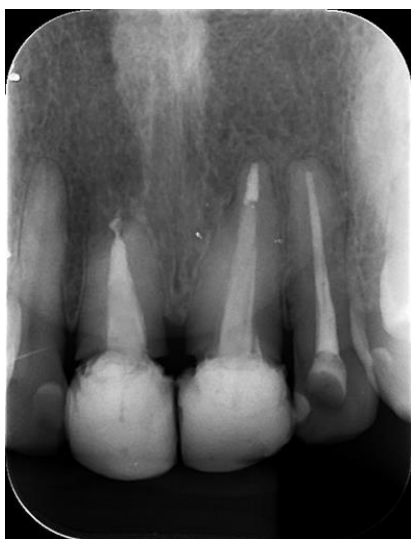

Figura 7. Cimentação dos pinos customizados, anatomizados e justapostos no canal radicular.

Para possibilitar a confecção de um Mock-up dos elementos que receberiam as facetas em dissilicato de lítio (14, 13, 12, 22, 23, e 24), foi realizado uma moldagem com silicona de condensação, esta que se iniciou com a seleção de uma moldeira de estoque perfurada que melhor se adaptasse a arcada, já selecionada a mesma foi personalizada com cera nº7 nas laterais, por seguinte se manipulou a parte pesada da silicona de condensação (Clonage, Nova DFL, Rio de Janeiro, Brasil) através da

manipulação digital e com a quantidade de catalisador recomendada pelo fabricante, inserindo-se a mesma na moldeira personalizada e levando-se em boca pressionando-a de forma que o material copiasse as estruturas presentes. Após a presa, foi retirado o molde e para que houvesse maior fidelidade dos detalhes na próxima moldagem, realizou-se o corte das regiões interproximais com o auxílio de uma lâmina de bisturi nº12 e foi manipulado a parte leve do material em uma placa de vidro com espátula nº36 (Golgran, São Caetano do Sul, SP, Brasil) conforme as orientações do fabricante, levou-se esta parte leve sobre o molde já confeccionado em silicóna de condensação pesada, repetindo-se o processo de moldagem já descrito, após a presa do material e ao retirar, se observou um molde com boa fidelidade (Figura 8). Para a moldagem do arco antagonista protegeu-se o aparelho ortodôntico com cera nº7 (Figura 9) utilizando-se de (silicone de condensação pesada) para a moldagem. Ambos os moldes foram vazados com gesso tipo III e os modelos encaminhados para os serviço laboratorial responsável.

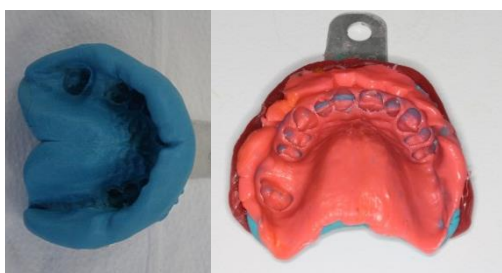

Figura 8. Moldagem para a confecção de mock-up.

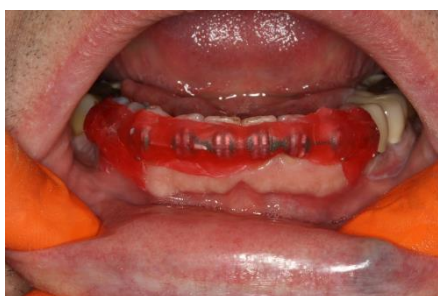

Figura 9. Proteção do aparelho ortodôntico com cera nº7 para a moldagem.

Na sessão seguinte com o enceramento diagnóstico em mãos, foi proposto a prova do Mock-up para teste do sorriso sobre como seriam as reabilitações definitivas. Prosseguiu-se com secagem das superfícies dentárias foi inserido resina bisacrílica (TEMPSMART GC A2, GC AMERICA INC, Tóquio, Japão) no interior do Mock-up levando-o em boca e aguardando o tempo de presa orientado pelo fabricante

removendo-se os excessos extravasados com o auxílio de um lecron durante este processo, após a cura/presa do da resina bisacrílica, o Mock-up foi retirado notando-se que o resultado era insatisfatório em termos biomecânicos devido à ausência de guias de lateralidade o que foi corrigido com o acréscimo de resina composta (Charisma Kulzer Brasil, Barra funda, SP, Brasil) nas bordas incisais dos caninos superiores. Após a correção, o paciente foi novamente moldado com silicona de condensação da mesma forma já descrita para a confecção de um novo Mock-up que serviria para a confecção dos provisórios após os preparos, bem como de guia para a confecção das futuras facetas.

Devido a satisfação do paciente prosseguiu-se com o plano de tratamento, iniciando o preparo dos elementos 14, 13, 12, 22, 23 e 24 para os laminados cerâmicos e refinando-se os preparos dos elementos 11 e 21 para coros totais. Na sessão seguinte iniciou-se com uma profilaxia utilizando pedra pomes e água seguiu-se com uma técnica anestésica supra periosteal com lidocaína 2% (Alphacaine Nova DFL, Rio de Janeiro, Brasil) nas regiões correspondentes aos ápices dentários dos elementos de 15 a 25. Com o auxílio de uma espátula para inserção de fio retrator (Ultradent do Brasil Produtos Odontológicos, Indaiatuba, SP) se inseriu fio de calibre 0 (Retaflex, Ultradent do Brasil Produtos Odontológicos, Indaiatuba, SP) e após se inseriu o fio de calibre 00 (Retaflex, Ultradent do Brasil Produtos Odontológicos, Indaiatuba, SP) no interior dos sulcos gengivais dos elementos de 14 a 24. Prosseguiu-se com isolamento absoluto em montagem do lençol de borracha sobre o arco de Young (Golgran, São Caetano do Sul, SP, Brasil) e com o auxílio de uma caneta para retroprojeto realizou-se as marcações para as perfurações no lençol com perfurador de Airwolf (Golgran, São Caetano do Sul, SP, Brasil) que foram do elemento 15 ao 25, com o auxílio de fio dental foram confeccionados amarilhas nos grampos 207 e 208 (Golgran, São Caetano do Sul, SP, Brasil) montou-se os mesmos sobre o lençol de borracha e foram levados com o auxílio de uma pinça Palmer (Golgran, São Caetano do Sul, SP, Brasil) aos segundos pré-molares superiores, prosseguiu-se passando os demais elementos dentários sob o lençol com o auxílio de uma colher de dentina e fio dental até que todos se encontrassem devidamente isolados.

Continuou-se com o preparo dos elementos que receberiam os laminados ( 14, 13, 12, 22, 23, e 24), para isto se utilizou broca 1012 (KG Sorensen, Cotia, Brasil)

confeccionando uma canaleta cervical no formato de sorriso invertido por vestibular, após confeccionou-se os sulcos de orientação vestibulares com broca 2135 utilizando-se toda espessura da broca e se respeitando as três inclinações dentárias, de forma semelhante confeccionou-se os sulcos incisais, ao final se uniu todos os sulcos, também com a broca 2135 aprofundando o preparo cerca de 0,5 mm subgengivalmente de forma a não comprometer o espaço biológico. A remoção de ângulos agudos juntamente com o acabamento dos preparos foi realizado com o uso de broca de granulação extrafina 2135 FF (KG Sorensen, Cotia, Brasil) juntamente com o uso de disco sof-lex cor goiaba (TDV, Pomerode, SC, Brasil) além de pontas de borracha para acabamento de resina composta (KG Sorensen, Cotia, Brasil). O Preparo das coroas dos centrais superiores apresentou melhora, com o aprofundamento do preparo subgengivalmente 0,5 mm, preservando o periodonto do paciente e o acabamento foi semelhante ao realizado para os dentes que iriam receber laminados.

Considerando a necessidade de uma cópia altamente fidedigna para a boa adaptação das peças protéticas se utilizou silicona de adição (Variotime Kulzer Brasil, Barra funda, SP, Brasil), em um primeiro momento foi usado isolamento relativo no arco superior, secando a região necessária com jatos de ar. Após o preparo da boca, foi inserida a parte pesada da silicona em uma moldeira de estoque perfurada de tamanho compatível ao arco do paciente, levou-se em boca e após o tempo de cura do material retirou-se e confeccionou-se alívios nas regiões interproximais do molde com o auxílio de uma lâmina de bisturi nº12, em seguida foi levada a parte leve do material sobre os preparos se jogando jato de ar para melhor espalhamento da silicone e para obtenção de maior cópia seguindo de material leve, que foi inserido sobre o molde e novamente reinserto em boca após o tempo de presa, retirou-se o conjunto da boca e se observou uma cópia de qualidade satisfatória evidenciando em detalhes toda a extensão dos preparos inclusive do término do mesmo. Após a moldagem final se repetiu as etapas de confecção de provisório com resina bisacrílica já descritas anteriormente.

Na sessão seguinte já com as peças cerâmicas entregues iniciou-se os testes prosseguindo-se com o preparo e cimentação dos mesmos. Em um primeiro momento foi realizado a prova molhada das peças com o auxílio de lubrificante hidrossolúvel (K-Y, Johnson's & Johnson's, New Brunswick, Nova Jersey, EUA) nesta etapa foram

observados aspectos relativos à forma das facetas presença ou ausência de alguma deformidade, bem como seu eixo de inserção e adaptação sobre os preparos. Foi-se mostrada estas etapas para o paciente o qual permitiu que se prosseguisse com a cimentação das peças protéticas.

Iniciou-se as etapas de cimentação com o preparo das peças cerâmicas com ácido fluorídrico a 10% (Condac Porcelana, FGM Dental Group, Joinville, SC, Brasil) por 20 segundos, prosseguiu-se com a lavagem do ácido com água e secagem com jatos de ar suave até que a mesma adquirisse aspecto fosco em sua superfície interna, continuando com a aplicação de silano ( Prosil, FGM Dental Group, Joinville, SC, Brasil) por 60 segundos e secagem com jato de ar suave após por 20 segundos. Com os dentes previamente isolados em absoluto e com técnica idêntica à já descrita, realizou-se a aplicação de ácido fosfórico a 37% (Condac, FGM Dental Group, Joinville, SC, Brasil) por 15 segundos, nos dentes os quais os preparos foram feitos restritos à esmalte e após aplicação, lavou-se com água e secou-se os com jatos de ar até que também adquirissem aspecto fosco, após aplicou-se o sistema adesivo não fotoativando ao final do processo, para que não ocorresse desadaptação das peças protéticas. Foi utilizado o adesivo autocondicionante Clearfil SE Bond®; Etch. &Prime® (Kuraray Co., Osaka, Japan). Sob a peça cerâmica inseriu-se o cimento resinoso fotopolimerizável RelyX Veneer, cor B 0.5 (3M, Saint Paul, Minnesota, EUA) incorporando a peça sobre os dentes conforme o eixo de inserção já estabelecido. Foi iniciada a cimentação pelas coroas dos incisivos centrais já que estes serviriam de guia para a cimentação das facetas/laminados sobre demais elementos.

Notando-se a boa adaptação das peças sob os preparos e seu perfeito encaixe, removeu-se os excessos do cimento com pinceis de pelo de marta 0 e 00 (Tigre, Joinville, SC, Brasil) e após, fotoativando o cimento por 60 segundos fazendo 3 fotoativações uma sob a vestibular, uma sob lingual e uma sob incisal, para que houvesse uma correta e homogênea fotopolimerização com aparelho Valo (ULTRADENT, St Louis, MO, USA). Posteriormente à fotoativação do cimento se removeu os excessos com lâmina de bisturi nº12, ao final foi constado ótima estética e aspectos biodinâmicos satisfatórios com preservação das guias de desocclusão com o paciente bem como a equipe executora extremamente satisfeita com os resultados (Figuras 11 e 12).

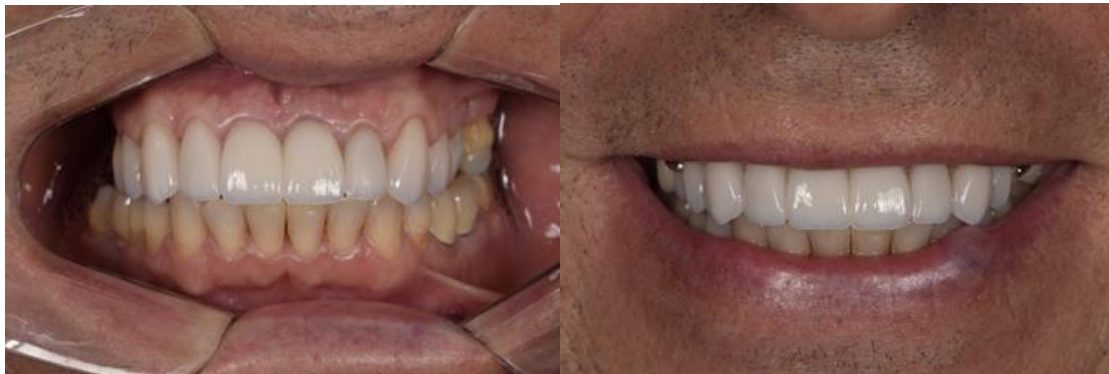

Figura 11. Aspecto inicial e ao final da execução do tratamento.

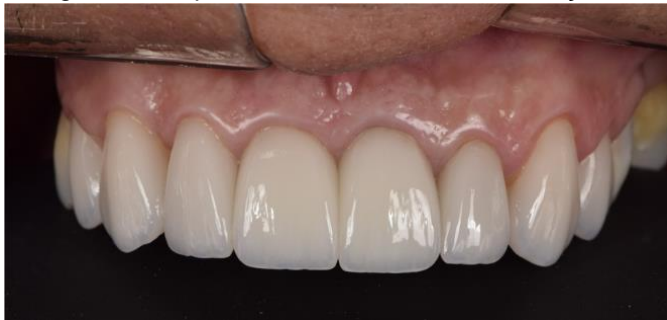

Figura 12. Aspecto final das reabilitações anteriores.

#### 4. DISCUSSÃO

Dentes com formato expressivos e brancos são um desejo de grande parte da população brasileira o que se reflete no aumento considerável nos últimos anos de pacientes que procuram procedimentos almejando padrões estéticos atuais. Considerando-se que inúmeras vezes isto vem a ser um desafio na prática odontológica, devido às inúmeras limitações que podem ser encontradas nos tecidos dentários, periodontais além da disposição dos dentes no arco e demais aspectos do sistema estomatognático. O cirurgião-dentista que se propõe a realizar esta modalidade de tratamento deve ter uma visão sistematizada do caso não se atentando somente a aspectos estéticos e sim a toda uma dinâmica funcional que irá influenciar diretamente na longevidade e sucesso do tratamento .( AGUSTIN PR, *et al.*, 2020; POLITANO G *et al.*, 2018; ABDUO J *et al.*, 2018).

O tratamento deve ser discutido com os pacientes, de forma a individualizar o planejamento do tratamento e, como resultado, contemplar seus anseios e desejos. Além disso, este tratamento deve ser interdisciplinar, visando alcançar resultados

estéticos e funcionais, aceitáveis e eloquentes.( ABDUO J *et al.*, 2013, ALKAHTANI *et al.*, 2019; BLATZ MB *et al.*, 2018).

Os avanços técnicos dos sistemas cerâmicos e técnicas de cimentação adesiva, possibilitaram ao longo dos anos, o desenvolvimento da estética não invasiva. Este material de restauração indireta, apresenta excelente reprodução das propriedades óticas da estrutura dentária, especialmente com espessura mínima e preparos minimamente invasivos (FARIAS NETO, *et al.*, 2015). O material de dissilicato de lítio apresenta boa resistência à flexão, quando comparado as de cerâmicas feldspáticas onde as primeiras suportam entre 300-400 megapascal (Mpa) em comparação aos 46,4 a 66,7 Mpa da segunda, além disso as coroas em dissilicato de lítio apresentam menor valor quando comparados as de zircônia possuindo um custo benefício mais adequado. (BLATZ MB *et al.*, 2018; GOMES EA *et al.*, 2008).

Ainda considerando os aspectos relativos as peças cerâmicas a escolha de um cimento resinoso agregou inúmeras qualidades as referidas sendo que as propriedades adesivas destes cimentos ao esmalte, dentina e cerâmicas, sua biocompatibilidade e baixa solubilidade justificam seu uso, pois promovem retenção e redução da concentração de tensões na interface dente /cimento / restauração que contribuirá principalmente para o prognóstico e longevidade do tratamento. (GARCIA PP *et al.*, 2018; LAWSON NC *et al.*, 2019; TIRLET G *et al.*, 2014; POLITANO G *et al.*, 2018; ALOTHMAN Y *et al.*, 2018)

O uso de pinos de fibra de vidro customizados com o uso de resina composta foi outro diferencial indispensável para o sucesso do processo de reabilitação dos incisivos centrais superiores, sendo um material com módulo de elasticidade muito próximo às estruturas dentais, quando comparados aos pinos metálicos, o que acaba por refletir em um número menor de fraturas radiculares ao longo do tempo, porém, os mesmos por não serem confeccionados a partir da moldagem do conduto radicular podem não se adaptar com perfeição ao canal sendo necessário o uso de brocas específicas e anatômicas iguais aos pinos pré-fabricados, que podem a vir a gerar um desgaste acentuado aceitável. Anatomizar o pino com o uso de resina composta, um material que também possui módulo de elasticidade próximo à estrutura dentária, torna-se uma boa opção, diminuindo os eventuais desgastes que seriam necessários possibilitando a escolha de pinos de diâmetro mais adequado, e deixando a linha de

cimentação menor, contribuindo para o prognóstico. (UCTASLI S *et al.*, 2021; WANG X *et al.*, 2019; OZKURT Z *et al.*, 2010)

Portanto, casos de reabilitação estética devem seguir os princípios estéticos somados as expectativas subjetivas do paciente em questão. Dessa forma, minimiza-se possíveis erros e favoreceremos o prognóstico do caso e consequente alto grau de satisfação do paciente.

## **5. CONCLUSÃO**

Apesar de desafiadoras, as reabilitações estético-funcionais são satisfatórias e amparadas na literatura para se obter bons resultados. Assim, o sucesso da execução do tratamento, não é reservado somente à uma modalidade de técnica, sendo necessário o conhecimento amplo do cirurgião-dentista para melhor discussão do plano de tratamento, contemplando os anseios do paciente, ética e a ciência clínico-odontológica.



## 6. REFERÊNCIAS

LOPES GC, BARATIERI LN, ANDRADA MAC, et al. All-Ceramic Post, Core, and Crown: Technique and Case Report. **J Esthet Restor Dent.** (2001);13(5):285–295. doi:10.1111/j.1708-8240.2001.tb01011.x.

[Miranda M, Olivieri K, Rigolin F, et al. Ceramic Fragments and Metal-free Full Crowns: A Conservative Esthetic Option for Closing Diastemas and Rehabilitating Smiles. **Operative Dentistry.** (2013);38(6):567–571. doi:10.2341/12-225-t.

Agustín-Panadero R, Llano JJM, Fons-Font A, et al. Histological study of human periodontal tissue following biologically oriented preparation technique (BOPT). **Journal Clinical and Experimental Dentistry.** 2020;12(6). doi: 10.4317/jced.56290.

Haralur SB, Alalyani AF, Almutiq MA, et al. Effect of inadequate ferrule segment location on fracture resistance of endodontically treated teeth. **Indian J Dent Res.** 2018;29(2):206-211. DOI 10.4103 / ijdr.IJDR\_134\_17.

Tan PLB, Aquilino SA, Gratton DG, et al. In vitro fracture resistance of endodontically treated central incisors with varying ferrule heights and configurations. **J Prosthetic Dentistry.** 2005;93(4):331–336. doi:10.1016/j.prosdent.2005.01.01.

Santos-Filho PCF, Veríssimo C, Soares PV, et al. Influence of Ferrule, Post System, and Length on Biomechanical Behavior of Endodontically Treated Anterior Teeth. **Journal of Endodontics.** 2014;40(1):119–123. doi:10.1016/j.joen.2013.09.034.

Uctasli S, Boz Y, Sungur S, et al. Influence of Post-Core and Crown Type on the Fracture Resistance of Incisors Submitted to Quasistatic Loading. **Polymers (Basel).** 2021;2;13(7):1130.

Wang X, Shu X, Zhang Y, et al. Evaluation of fiber posts vs metal posts for restoring severely damaged endodontically treated teeth: a systematic review and meta-analysis. **Quintessence Int.** 2019;50(1):8-20. doi: 10.3290/j.qi.a41499.

Özkurt Z, Iseri U, Kazazoglu E, et al. Zirconia ceramic post systems: a literature review and a case report. **Dental Materials J.** 2010;29(3), 233–245. doi:10.4012/dmj.2009-128.

Garcia PP, da Costa RG, Garcia AV, et al. Effect of surface treatments on the bond strength of CAD/CAM fiberglass posts. **Journal Clinical and Experimental Dentistry.** 2018;10(6): e591–e597. doi:10.4317/jced.54904.

Lawson NC, Jurado CA, Huang C, et al. Effect of Surface Treatment and Cement on Fracture Load of Traditional Zirconia (3Y), Translucent Zirconia (5Y), and Lithium Disilicate Crowns. **J J Prosthodont** 2019; 28 (6): 659-665.

Mendonça LM, Ramalho IS, Lima LASN, et al. Influence of the composition and shades of ceramics on light transmission and degree of conversion of dual-cured resin

cements. **J Applied Oral Science**. 2019; 29;27:e20180351. doi: 10.1590/1678-7757-2018-0351.

Tirlet G, Crescenzo H, Crescenzo D, et al. Ceramic adhesive restorations and biomimetic dentistry: tissue preservation and adhesion. **International Journal of Esthetic Dentistry**. 2014;354-369. PMID: 25126616.

Vieira MR, Santos GB, Santos GO, et al. **Dicas: Pinos de Fibra de Vidro Personalizados**. Angelus. 2016.

Politano G, Meerbeek BV, Peumans M,. Nonretentive Bonded Ceramic Partial Crowns: Concept and Simplified Protocol for Long-lasting Dental Restorations. **Journal of Adhesive Dentistry**. 2018;20(6):495-510.

Abduo, J, Sambrook, RJ Longevity of ceramic onlays: A systematic review. **Journal Esthetic Restorative Dentistry**. 2018;30(3):193–215. doi:10.1111/jerd.12384.

Abduo J, Tennant M, McGeachie J,. Lateral occlusion schemes in natural and minimally restored permanent dentition: a systematic review. **Journal of Oral Rehabilitation**. 2013;40(10):788-802. doi:10.1111/joor.12095.

Alkahtani R, Stone S, German M, et ll. A Review on Dental Whitening. **Journal of Dentistry**. 2020;100:103423. doi:10.1016/j.jdent.2020.103423.

Rodríguez-Martínez J Valiente M, Sánchez-Martín M, et al. Tooth white-ning: From the established treatments to novel approaches to prevent side effects. **Journal of Esthetic and Restorative Dentistry**. 2019;31(5):431-440. doi:10.1111/jerd.12519.

Blatz MB, Vonderheide M, Conejo J,.The Effect of Resin Bonding on Long-Term Success of High-Strength Ceramics. **Journal of Dental Research**. 2018;97(2):132–139. doi:10.1177/0022034517729134.

Alothman Y, Bamasoud MS,. Success of dental veneers according to pre-paration design and material type. **Journal of Medical Sciences**. 2018;14;6(12):2402-2408. doi:10.3889/oamjms.2018.353.

Gomes EA, Assunção WG, Rocha EP, et al. Cerâmicas odontológicas: o estado atual. **Ceramic in dentistry**. 2008;54(331):319–325. doi:10.1590/S0366-69132008000300008

FARIAS-NETO, Arcelino et al. Esthetic Rehabilitation of the Smile with No-Prep Porcelain Laminates and Partial Veneers. **Case Reports In Dentistry**, v. 2015, p.1-6, 2015.

## APÊNDICES

1- Normas para publicação copiadas diretamente do site da editora da revista

### **Brazilian Journal of Surgery and Clinical Research**

O manuscrito deve ser redigido em no máximo 12 páginas. Obras com mais de 12 páginas serão analisadas em caráter de exceção, mediante contato prévio do(s) autores por e-mail (bjscr@mastereditora.com.br). O(s) autor(es) deve(m), utilizar o template do respectivo estilo de estudo a ser analisado. Para a redação, utilize-se da **terceira pessoa do singular** e do **verbo na voz ativa**, inclusive no que se refere ao texto em inglês (apenas do Abstract ou da obra completa, no caso de opção pela publicação da obra na íntegra em inglês). Deve ser utilizado o editor de texto MS Office Word ou equivalente, com a fonte **Times New Roman, a saber:**

- **tamanho 8** para legenda de figuras ou tabelas, título de tabelas e seus conteúdos textuais;

- **tamanho 9** para identificação das credenciais acadêmicas dos autores, endereço de correspondência e para o conteúdo do RESUMO, PALAVRAS-CHAVE, ABSTRACT E KEYWORDS;

- **tamanho 10** para a redação do conteúdo dos demais itens textuais do estudo. Os autores devem atentar para o uso do espaçamento simples, evitando-se espaços ociosos entre os parágrafos. O texto deverá estar justificado à página.

**1- TÍTULO:** em **Língua Portuguesa**, deverá estar em negrito e centralizado no topo da primeira página, utilizando-se fonte de tamanho 18, em caixa alta (letras maiúsculas). O título em **inglês**, logo abaixo, deverá ser redigido em caixa alta, com fonte de tamanho 12.

**2- IDENTIFICAÇÃO DO(S) AUTOR(ES):** o(s) autor(es) deverá(ão) se identificar logo abaixo do título em inglês, com o nome completo, sem abreviações, digitado em caixa alta e justificado à página e fonte tamanho 10,5. O último sobrenome do(s) autores deve ser registrado em negrito. Depois do nome do(s) autor(es), deve constar respectivamente a titulação acadêmica e a instituição a que pertence/ representa em fonte tamanho 9.

#### **Exemplos:**

NOME DO AUTOR **FICTICIO**. Fonte **10,5** e o último sobrenome em negrito.

Acadêmico do Curso de Graduação em Medicina da Faculdade Nonono. **Fonte tamanho 9.**

AUTORA DE NOME **FICTICIO**. Fonte 10,5 e o último sobrenome em negrito.

Cirurgiã-Dentista, Doutora pela Faculdade de Odontologia da Universidade Nonono, Docente do Curso de Graduação em Odontologia da Universidade Momomo. **Fonte tamanho 9.**

**Nota:** adota-se como padrão internacional que, o último autor é, em geral, o orientador, o chefe do laboratório ou da instituição promotora do estudo, o pesquisador de maior experiência acadêmica e/ou na área. Contudo, o ordenamento do nome dos

autores é de responsabilidade dos autores, sobre tudo, do autor responsável pelo estudo (orientador ou autor de correspondência, no caso deste último não ser o orientador do estudo).

**3- ENDEREÇO PARA CORRESPONDÊNCIA:** deve ser registrado abaixo da identificação do(s) autor(es), constando os dados do autor responsável pela correspondência: rua, bairro, cidade, estado, país, CEP e e-mail. Preferencialmente, o orientador do estudo deve ser designado para os diálogos com o Corpo Editorial do periódico BJSCR, fornecendo preferencialmente seus contatos profissionais. Fonte tamanho 9.

**4- RESUMO/ ABSTRACT:** logo abaixo do endereço para correspondência, deverá ser inserido o RESUMO do estudo (fonte tamanho 9 em negrito). Um breve resumo do manuscrito deve ser registrado, com no máximo 200 palavras, seguido de 3 a 5 PALAVRAS-CHAVE\*.

O resumo deve ressaltar o fator motivador para a realização do estudo, sendo composto por frases simplificadas (concisas), afirmativas, sem apresentação de itens enumerados com tópicos, na voz ativa e em terceira pessoa, em parágrafo único. Símbolos que não sejam comumente utilizados, fórmulas, equações, diagramas, entre outros, devem ser evitados. O ABSTRACT, de mesmo teor do resumo deverá ser apresentado abaixo do resumo e seguido pelas KEYWORDS\*, com significado equivalente às palavras-chave utilizadas.

\* Para seleção de palavras-chave/ keywords, utilize os “Descritores em Ciências da Saúde” DeCS/BIREME, disponível em <http://decs.bvs.br>. Caso não sejam encontrados os descritores disponíveis para cobrir a temática do manuscrito, poderão ser indicados termos ou expressões de uso conhecido e representativos do estudo realizado.

**5- INTRODUÇÃO:** neste item deve ser abordado o referencial teórico pesquisado para a elaboração do estudo. Se necessário, o texto poderá ser subdividido em subtítulo(s) sugestivo(s), grafados com alinhamento à esquerda e em negrito. A introdução **deverá ser finalizada com a hipótese e/ou objetivo(s) do estudo realizado**, sem a necessidade de evidenciá-los em subtítulos.

**6- MATERIAL E MÉTODOS:** neste item os autores devem detalhar os recursos materiais e metodológicos utilizados para realização do estudo.

**Abreviaturas:** para unidades de medida, utilize somente as unidades do Sistema Internacional de Unidades (SI). Utilize apenas abreviaturas e símbolos já padronizados, evitando incluí-las no título do manuscrito e no resumo. O termo completo deve preceder uma abreviatura quando ela for empregada pela primeira vez, salvo no caso de unidades comuns de medida.

**No caso de estudos de atualização/ revisão da literatura** os métodos devem conter informações completas sobre o meio de obtenção dos estudos analisados; os termos utilizados para seleção de obras; os idiomas habilitados; os critérios de utilização ou exclusão das obras analisadas; o recorte temporal utilizado; o critério para delimitação

do recorte temporal; outros parâmetros relevantes para que o leitor seja capaz de replicar a sistemática adotada pelos autores.

**Casos clínicos não possuem o item MATERIAL E MÉTODOS**, mas os materiais e procedimentos adotados/ utilizados devem ser registrados ao longo da descrição do caso.

**7 – RESULTADOS:** este item é aplicável nos manuscritos chamados de originais (experimentação clássica), com resultados inéditos. Revisões da Literatura não possuem o item resultados. Figuras e Tabelas (se houver) deverão ser inseridas pelos autores no corpo do texto em local onde sua visualização facilite a compreensão do estudo apresentado. No Relato de Caso Clínico os resultados fazem parte da apresentação do caso ou ainda da discussão, não sendo especificados separadamente.

- Se houver Figuras, recomenda-se que sejam coloridas, com numeração arábica progressiva. O título da figura deverá aparecer abaixo desta, seguido pela sua respectiva legenda, ambas em fonte de tamanho 8. As figuras devem possuir pelo menos 300 dpi, no formato .JPG. Não serão aceitas imagens fora de foco; figuras que não sejam obra autoral dos autores necessariamente devem vir acompanhadas da citação de sua fonte (referência), de acordo com o padrão Vancouver de citação; a numeração da referência de uma figura é sequencial a do texto do estudo.

- Se o estudo contemplar Tabelas, o título desta deverá ser inserido sobre (acima) a tabela, com numeração arábica progressiva, indicando, logo abaixo da tabela, a sua legenda ou fonte da pesquisa (se houver), ou algum item de observação relevante para interpretação de seu conteúdo. Os resultados apresentados em tabelas não devem ser repetidos em gráficos, e vice-versa; No texto, a referência às Tabelas ou Figuras deverá ser feita por algarismos arábicos. Note que **não deverá ser feita inserção** dos elementos denominando-os como: esquema, diagrama, gráfico, quadro, etc. Os elementos gráficos do artigo necessariamente deverão ser chamados de Figura ou de Tabela. Recomenda-se que o total de Figuras e Tabelas não seja superior a oito.

**8- DISCUSSÃO:** após a apresentação dos resultados, no item DISCUSSÃO, os autores deverão comentar sobre seus achados experimentais, ou considerar sobre o conteúdo revisado, contextualizando-os com os registros prévios existentes na literatura científica especializada.


**9- CONCLUSÕES:** após a discussão, o(s) autor(es) deverá(ão) responder de modo afirmativo ou negativo sobre a hipótese que motivou a realização do estudo, por meio do alcance dos objetivos propostos. No último parágrafo, o(s) autor(es) poderá(ão) expressar sua contribuição reflexiva (de cunho pessoal), e/ou versar sobre as perspectivas acerca do estudo realizado.

**10- FINANCIAMENTO e AGRADECIMENTOS:** o(s) autor(es) deve(m) indicar a(s) fonte(s) de financiamento da pesquisa (agências de fomento, empresas, etc.). Não havendo fonte financiadora, registre “NÃO SE APLICA”. Neste último caso, o item financiamento será removido pela equipe editorial da Master Editora para a finalização da versão final da obra. No caso dos autores desejarem registrar agradecimentos, estes devem ser direcionados a Instituições de Ensino, Institutos de Pesquisa ou à pessoas que contribuíram para a realização do estudo, mas que não figuram como autores, como por exemplo: técnicos de laboratório, analista de estatística ou de

dados da Instituição de Ensino que possam ter fornecido subsídios informacionais para o estudo que se deseja publicar. Neste item não aplicam agradecimentos de cunho religioso ou de viés político-partidário, com a citação nominal de pessoas ou instituições que não tem relação direta com o estudo a ser publicado.

**11- REFERÊNCIAS:** é o último item de formatação do manuscrito. As referências devem ser numeradas de forma consecutiva de acordo com a ordem em que forem mencionadas pela primeira vez no texto, figura ou tabela do estudo e normalizadas de acordo com o padrão Vancouver de citação. Os títulos de periódicos devem ser abreviados de acordo com o Index Medicus (*List of Journals Indexed in Index Medicus*, disponível em <http://www.nlm.nih.gov>). Utilize fonte Times New Roman de tamanho 9. Listar todos os autores até o terceiro; quando forem quatro ou mais, listar os três primeiros, seguidos de **et al.** As referências são de responsabilidade dos autores e devem estar de acordo com os originais.

## 2- Termo de Consentimento Livre e Esclarecido

 *Lugar para Crescer!* **TERMO DE CONSENTIMENTO LIVRE E ESCLARECIDO - TCLE**


PACIENTE: Renaldo Mendes

Por este instrumento de consentimento livre e esclarecido, autorizo a Equipe Clínica da Faculdade Sul-Americana – FASAM, Curso de Odontologia, composta por Professores, Servidores auxiliares e Estudantes de Cursos de Graduação e de Pós-Graduação a estabelecer diagnóstico, realizar e apresentar plano de tratamento de acordo com os conhecimentos atuais no campo das diferentes especialidades da Odontologia, estando eu ciente de que serei atendido(a) por quaisquer dos integrantes da Equipe, isolada ou conjuntamente (duplas). Estou ciente, também, que mediante a necessidade das disciplinas, poderei receber atendimento de outros membros da Equipe diferentes dos que me assistiram inicialmente. Comprometo-me a prestar informações verdadeiras para serem registradas em meu prontuário, estando ciente da relevância de tais dados para minha adequada assistência. Concordo, ainda, com o fato de que meu prontuário e exames complementares (radiografias, fotografias, modelos de gesso, resultados de exames laboratoriais, dentre outros) ficarão sob a guarda e sigilo dessa instituição de ensino.

Declaro, ainda, conhecer e entender a necessidade do uso  de minha imagem e/ou  da imagem do(a) incapaz (supracitado) por quem sou responsável legal e autorizo, por meio do presente documento, a Equipe Clínica da FASAM, a realizar as fotografias necessárias sem quaisquer ônus financeiros a nenhuma das partes. Ao mesmo tempo, permito a utilização destas fotografias para fins científicos e de estudos, nas seguintes situações:  Estudo de caso dentro da FASAM;  Apresentação do caso em congresso científico e/ou publicação científica. Estou ciente de que as fotografias não permitirão minha identificação ou identificação do(a) incapaz. Ainda, entendo que será obedecido o que está previsto nas Leis que resguardam os direitos das crianças e adolescentes (*Estatuto da Criança e do Adolescente – ECA, Lei N.º 8.069/1990*), dos idosos (*Estatuto do Idoso, Lei N.º 10.741/2003*) e das pessoas com deficiência (*Decreto Nº 3.298/1999, alterado pelo Decreto Nº 5.296/2004*).

Documento apresentado (RG/CPF ou Certidão Nascimento): CPF Nº: 520.018.061-91

Goiânia, 09 de Setembro de 2020

  
Assinatura do paciente ou responsável legal

*Nota: Para pacientes menores de idade, é exigida a assinatura de seu responsável legal.*