

A MAGNIFICAÇÃO E SUA INFLUÊNCIA NO TRATAMENTO ENDODÔNTICO

MAGNIFICATION AND ITS INFLUENCE ON ENDODONTIC TREATMENT

GABRIEL FELIPE GUIMARÃES¹, THABATA FREDERICO IZELLI², HUGO JOSÉ SANTOS BASTOS³, CAROLINE CANTIERI DE MELLO⁴, JOÃO BATISTA DE SOUZA⁵, REGIS AUGUSTO ALEIXO ALVES^{6*}

1. Acadêmico de Odontologia da Faculdade Sul-Americana (FASAM/GO); 2. Mestra em Odontologia pela Faculdade de Odontologia da Universidade Federal de Goiás (UFGO); 3. Aluno de Mestrado em Endodontia pela Faculdade São Leopoldo Mandic (Campinas/SP); 4. Professora Doutora da disciplina de Prótese da Faculdade Sul-Americana (FASAM/GO); 5. Professor Doutor da disciplina de Dentística da Faculdade de Odontologia da Universidade Federal de Goiás (UFGO); 6. Professor Mestre da disciplina de Endodontia da Faculdade Sul-Americana (FASAM/GO).

* Rua 74, quadra C17 Ed. Mahtma Gandhi, Jardim Goiás, Goiânia, Goiás, Brasil. CEP: 74810380. aleixoalves@gmail.com

Recebido em 23/01/2020. Aceito para publicação em 26/02/2020

RESUMO

O uso da magnificação na endodontia (lupa, microscópio operatório e endoscópio de fibra ótica) vem rapidamente sendo incorporado ao cotidiano profissional oferecendo expressivas vantagens no campo diagnóstico e operatório, em especial na condução de situações complexas tais como localização de canais, remoção de instrumento fraturado, manejo de calcificações pulpares, limpeza de istmos e cirurgias periapicais. O objetivo deste estudo foi realizar uma revisão de literatura acerca da importância da magnificação na condução e no sucesso do tratamento endodôntico. Foi realizado um levantamento de literatura a partir das bases de dados Scielo, Lilacs e Pubmed no período entre 2008 e 2018 além de livros-texto e trabalhos clássicos sobre o tema. A partir das buscas realizadas, foram identificados 17 artigos elegíveis, de acordo com os critérios de inclusão previamente determinados. Para enriquecimento do conteúdo, um livro-texto e um trabalho clássico da literatura sobre microscopia em endodontia também foram selecionados. Concluiu-se que apesar da falta de consenso estatístico acerca das melhorias advindas da magnificação, é visível que ela apresenta predicados que ratifiquem índices de sucesso clinicamente mais significativos na condução do tratamento endodôntico.

PALAVRAS-CHAVE: Microscopia, microcirurgia, endodontia, tratamento do canal radicular.

ABSTRACT

The use of magnification in endodontics (magnifying glass, operating microscope and fiber optic endoscope) is rapidly being incorporated into the professional daily life offering significant advantages in the diagnostic and operative field, especially in conducting complex situations such as canal location, fracture instrument removal, management of pulp calcifications, isthmus cleaning and periapical surgeries. The aim of this study was to carry out a review of the literature about the importance of magnification in the conduction and success of endodontic treatment. A literature review was carried out from the Scielo, Lilacs and Pubmed databases between 2008 and 2018, as well as textbooks and classical papers about the subject. Based on the searches performed, 17 eligible articles were identified, according to the inclusion criteria previously determined. For content enrichment, a textbook and a classic work on the literature on endodontic microscopy have also been selected. It was concluded that

despite the lack of statistical consensus about the magnification improvements, it is clear that it presents predicates that ratify clinically more significant success rates in the conduction of endodontic treatment.

KEYWORDS: Microscopy, microsurgery, endodontics, root canal therapy.

1. INTRODUÇÃO

A endodontia atual é caracterizada pela ciência baseada em evidências e pelo avanço das tecnologias voltadas ao campo do diagnóstico, de equipamentos e das modernas técnicas operatórias apresentando como principais resultados uma maior segurança no planejamento e uma tangível previsibilidade do tratamento.

Embora o uso da magnificação na Odontologia date de 1977 pelo médico e cirurgião-dentista Baumann¹, apenas em 1992, Gary Carr relatou sua utilização na endodontia destacando as vantagens do microscópio operatório (M.O.)². Seu surgimento foi um marco histórico para a qualidade de acesso operatório, diagnóstico e tratamento favorecendo a visualização de pequenas estruturas, orifícios, fraturas e condições praticamente invisíveis a olho nu e deste modo, possibilitando de forma definitiva a prática e o curso de atuações clínicas em situações de maior complexidade³.

Esta tecnologia, porém, não se restringiu ao uso endodôntico, de modo que áreas como a dentística restauradora tem utilizado a magnificação de maneira crescente para otimizar a execução das etapas necessárias aos procedimentos restauradores, na identificação da doença cárie em seu estágio inicial, fissuras e trincas em esmalte e defeitos e/ou falhas de restaurações diretas e indiretas⁴. O uso da ampliação pode favorecer a remoção de dentina cariada de forma conservadora sem que tecido saudável seja retirado desnecessariamente^{5,6}. Ainda, no tocante à interpretação de imagens radiográficas sobre as quais pesem suspeitas de tecido cariado ou possíveis margens defeituosas de restauração, pode-se lançar mão da lupa

com ampliação de 4,3x adaptando a magnificação ao diagnóstico radiográfico⁷.

Quanto às questões anatômicas, a gama de anomalias no desenvolvimento dental tais como canais em forma de C, *dens invaginatus*, taurodontismo, fusão radicular, dilacerações e sulcos palato-gengivais em associação com condições fisiológicas do endodonto como canais atrésicos, calcificações pulpare, ângulos retentivos e remanescentes de paredes pulpare tornam a prática endodôntica complexa e mais distante de bons resultados. De maneira extremamente satisfatória, essas condições podem ser contornadas por meio de concomitante conhecimento teórico-prático e auxílio visual do ambiente de operação oferecida pela magnificação⁸.

A literatura disponível sobre o assunto demonstra que o sucesso do tratamento pode ser, em determinadas situações, dependente do uso de magnificação, ressaltando-se a necessidade de familiarizar-se com a microscopia odontológica para a aquisição de informações anatômicas detalhadas e utilizáveis na prática endodôntica. Ferreira *et al.* (2017)⁹ avaliaram as tendências atuais relativas ao aparato tecnológico e a forma como endodontistas brasileiros conduziam seus tratamentos e verificaram que 94% dos avaliados usavam localizador apical, 58% utilizavam radiografia digital, 47,31% solicitavam exames de tomografia computadorizada de feixe cônico quando consideravam necessários e 67,38% utilizavam algum equipamento de magnificação incluindo lupas e microscópio, constatando-se, portanto, um aumento gradual da incorporação de tecnologias entre os especialistas do Brasil.

Tendo em vista a relevância que a tecnologia exerce sobre os resultados clínicos, o objetivo do presente estudo foi realizar uma revisão de literatura, buscando destacar a influência da magnificação na condução e no sucesso do tratamento endodôntico.

2. MATERIAL E MÉTODOS

Este estudo de revisão de literatura foi produzido por meio de uma pesquisa bibliográfica realizada nas bases de dados Scielo, Lilacs e PubMed a partir da seguinte associação de palavras-chave: “Magnificação (Magnification)” AND “Microscópio clínico (Clinical microscope)” AND “Endodontia (Endodontics)” AND “Tratamento (Treatment)”, buscando-se identificar artigos publicados em língua inglesa, no período de janeiro de 2008 a setembro de 2018. Buscas manuais em periódicos específicos da área de conhecimento também foram realizadas no intuito de identificar estudos que não estivessem indexados nas plataformas anteriormente citadas.

Os critérios de inclusão foram: estudos sobre equipamentos de magnificação e sua influência no manejo clínico do tratamento endodôntico (todos os tipos de estudo) publicados na língua inglesa, no período de 01 de janeiro de 2008 a 31 de setembro de 2018, e com texto completo disponível para download. Para complementar o conteúdo informativo desta revisão, foram utilizados também um trabalho clássico

sobre o uso do microscópio em endodontia datado de 1992² e um livro-texto em português de alta relevância¹.

3. RESULTADOS

A partir das estratégias de busca realizadas nas bases de dados selecionadas e com as palavras-chave anteriormente citadas, foi compilado um total de 46 artigos que atendiam aos critérios pré-estabelecidos (Scielo - 2 artigos, Lilacs - 3 artigos, PubMed - 41 artigos). Não houve nenhum artigo duplicado (que se repetiu nas três bases de dados) totalizando os mesmos 46 artigos, os quais foram submetidos a uma primeira análise pela leitura de seus títulos e resumos junto à aplicação dos critérios de inclusão previamente determinados.

A partir da primeira análise foram excluídos 16 artigos, resultando em um total de 30 trabalhos que foram então submetidos a uma segunda análise por meio da leitura completa de seus conteúdos. Posteriormente, foi adicionado um artigo que correlacionava magnificação com achados anatômicos de molares inferiores (não encontrado durante a pesquisa a partir das palavras-chave citadas). Deste modo, ao final, restaram elegíveis para o desenvolvimento deste estudo um total de 17 artigos, um livro-texto¹ e um trabalho clássico da literatura² sobre microscopia em endodontia sendo extraídos destes os dados principais para a redação de uma revisão de literatura a respeito da importância do uso da magnificação na clínica endodôntica.

4. DESENVOLVIMENTO E DISCUSSÃO

Entre os equipamentos utilizados para magnificação na prática clínica destacam-se as lupas, o microscópio e o endoscópio de fibra ótica. As lupas permitem ampliações que podem variar entre 2,5x a 6,0x^{5,9,10}. A elas pode ser adaptada uma luz de fibra ótica com diferentes níveis de luminosidade que permite além da magnificação a iluminação do campo operatório, tal como acontece com o microscópio, apresentando como principais vantagens em relação a este a facilidade de transporte e o custo. No tocante às suas desvantagens, O'Driscoll (2008)⁵ destacou que: a angulação de suas lentes exige angulação do globo ocular, condição que pode gerar fadiga ocular quando usado por períodos prolongados; quando acopla-se uma luz à lupa, em especial as de alta potência, ocorre sobrecarga, tornando o equipamento pesado e volumoso para quem o opera; a ampliação é fixa e limitada a uma pequena amplitude, podendo ser pouco eficaz para procedimentos mais minuciosos. Bowers *et al.* (2010)⁶ afirmaram que foi identificado desempenho 10% inferior no uso das lupas em comparação ao M.O. contrapondo o estudo realizado por Park *et al.* (2014)¹¹ no qual as lupas mostraram resultados igualmente eficientes ao microscópio na localização do canal mesio-vestibular 2 (MV₂).

No final do século 20, o microscópio cirúrgico foi fabricado para área da odontologia, com o nome de “dentiscope”. Tinha a capacidade de ampliar de 8x até 30x, com luz de fibra ótica. Desde então, sua

aplicação na área da endodontia se tornou rotineira, fazendo parte do aparato técnico endodôntico. Ligada ao microscópio por fibra ótica, uma luz que pode ser de halogênio ou xenônio permite modificar sua intensidade por meio de um reostato eliminando sombreamentos devido à sua propriedade de iluminação coaxial emitida diretamente ao alvo⁵. Segundo Bonsor (2015)⁴ o microscópio possui vantagens em comparação às lupas: presença de inclinação paralela entre as lentes o que permite que os olhos estejam em repouso minimizando a fadiga ocular; melhor iluminação e muitos níveis de ampliação que favorecem a ergonomia e a diminuição do cansaço do operador bem como de seu assistente. Por eliminar a tendência de alguns movimentos de cabeça e coluna, em razão da inclinação previamente adaptada do binóculo, atua de forma a reduzir futuros problemas relacionada à postura.

A presbiopia, condição fisiológica da visão altamente prevalente no mundo em desenvolvimento a partir dos quarenta anos de idade, prejudica a capacidade de nitidez de objetos próximos e de sua focagem, fato que repercute em prejuízo na atuação clínica. Essa limitação poderia ser dirimida pelo M.O. que aprimora a nitidez da visão e efetividade do tratamento além de poder garantir ao cirurgião-dentista considerável longevidade profissional³. Além do mais, a possibilidade de acoplar câmera para fotos e vídeos em alta nitidez e qualidade faz do microscópio uma ferramenta didática para documentação com fins profissionais e educacionais^{8,11,12}. Suas principais desvantagens seriam o preço, o tamanho do equipamento, campo de visão fixo, a necessidade de treinamento adicional e fina capacidade motora, perda do foco decorrente de movimentação, difícil visualização em áreas posteriores, o que torna o manejo dessa região mais complicado e a necessidade de se parar o procedimento e limpar o espelho quando do uso da visão indireta^{4,5,6,7,10}.

Adicionalmente, também disponível para a magnificação, o endoscópio de fibra ótica tem se apresentado como sendo bastante eficaz e equivalente ao microscópio eletrônico quanto ao sucesso na condução de diferentes situações clínicas na endodontia. Em um ensaio clínico randomizado com dois anos de acompanhamento, Taschieri *et al.* (2008)⁷ comparando cirurgias perirradiculares realizadas com endoscópio e microscópio cirúrgico concluíram que não houve diferenças estatisticamente significantes entre os dispositivos utilizados. Todavia, no quesito versatilidade, o endoscópio apresentou vantagens durante o procedimento cirúrgico. Devido ao campo de visão ser móvel, o endoscópio permite a visão de diversos ângulos e distâncias sem perder profundidade do campo e foco de imagem. Além disso, no endoscópio, o foco pode ser rapidamente recuperado em situações de movimentação do aparelho ou do paciente, condição não alcançada pelo microscópio.

Quando se contextualiza a utilização desses equipamentos com a prática endodôntica, é salutar esclarecer que a câmara pulpar é dotada de alta complexidade anatômica, sendo este um fator

influenciador nos fracassos endodônticos^{10,13,14,15}. Essa variabilidade anatômica caracterizada pela presença de canais acessórios, laterais, colaterais, recorrentes, intercanais e ramificações do delta apical quando associada a calcificações distróficas, esclerose dentinária decorrentes da idade e/ou trauma, canais obliterados, áreas de reabsorção interna e presença de istmo podem interferir no manejo clínico-endodôntico em decorrência da dificuldade de visualização e localização das estruturas a serem sanificadas^{5,6,10,14,15,16}.

Estudos reportaram que a presença do quarto canal em primeiros molares superiores pode chegar a 95,8%^{10,11}. Entretanto, mesmo havendo frequências elevadas, um considerável número de cirurgiões-dentistas tem negligenciado sua identificação. A localização e conseqüente tratamento do quarto canal em molares superiores são indispensáveis para se alcançarem maiores chances de sucesso no tratamento endodôntico cirúrgico e, de igual modo, não cirúrgico^{4,5,6,8,10,11,15}. Song *et al.* (2011)¹⁴ após realizarem cirurgias periapicais em 493 dentes, com o uso da microscopia ótica, concluíram que a segunda causa mais provável dos insucessos foi o canal não tratado (ou esquecido) (19,7%), seguido por obturações incompletas (14,2%), complexidade anatômica (8,7%), sobre-obturações (3,0%), problemas iatrogênicos (2,8%), cálculos apicais (1,8%), trincas/fraturas (1,2%) e precedido apenas por falha no selamento do material obturador (30,4%).

Zurawski *et al.* (2018)¹⁰ estudaram a ocorrência do canal MV₂ em 73 primeiros molares superiores por meio de exploração manual, magnificação com lupas e microscópio com ampliações de 2,5x e 20x respectivamente, radiografias e microtomografias computadorizadas e os resultados mostraram quem em 70 casos ele foi localizado. Assim, frente a ocorrências tão expressivas desse canal extra, é imprescindível que se dispense atenção redobrada no tratamento do primeiro molar superior. A dificuldade, apresentada por grande parte de clínicos, em localizar o canal MV₂ pode ser mais facilmente superada pelo uso de equipamentos de magnificação. A ampliação do campo operatório na identificação do canal MV₂ é capaz de diminuir riscos iatrogênicos, em especial o desgaste dentinário desnecessário na embocadura do canal. A associação entre magnificação, remoção seletiva de dentina e conhecimento anatômico pode maximizar as chances de sucesso clínico como demonstrado por Das *et al.* (2015)¹⁵. É importante ressaltar que a coordenação motora fina é fator imprescindível para o êxito de condutas complexas na endodontia e está vinculada à experiência do operador^{4,6,11}. Em um estudo com magnificação envolvendo alunos de graduação e pós-graduação, Park *et al.* (2014)¹¹ observaram que alunos de graduação obtiveram resultados estatisticamente inferiores comparados ao aluno de pós-graduação na identificação do canal MV₂ de primeiro e segundo molares superiores.

Também em molares inferiores, a ocorrência de canais extras não é uma condição incomum. Azim *et al.* (2015)¹⁷ reportaram a prevalência de canais medio-

mesiais em 46% de 91 molares inferiores avaliados por meio do uso de microscópio operatório, contrariando resultados encontrados em outros estudos *in vivo* com metodologia distinta nos quais a prevalência variou entre 1% a 25%. Concluíram que a alta ampliação e a correta técnica de acesso parecem ser determinantes na localização do canal medio-mesial. A figura 1 ilustra a presença do canal medio-mesial em molar inferior cujo manejo clínico-endodôntico foi realizado com auxílio de microscópio.

A limpeza de istmos representa outro expressivo fator para o sucesso clínico do tratamento endodôntico. Floratos & Kim (2017)¹⁸ discorrendo sobre os conceitos modernos da microcirurgia endodôntica, que inclui o uso da magnificação, constataram a presença de 10 istmos contendo biofilme em 11 dos exemplares observados, endossando estudos anteriores que demonstraram frequências de istmos em pré-molares e molares entre 80% e 90% dos casos ao nível de 3 mm do ápice. Essa região de difícil acesso visual e operatório pode alojar restos bacterianos potencialmente nocivos para o sucesso do tratamento,

sendo considerada o “calcanhar de Aquiles” da anatomia endodôntica^{13,14,15,18}.

Ademais, complicações imperceptíveis a olho nu podem ser encontradas no interior do conduto radicular. Dentes cujas raízes sofreram micro-trincas podem abrigar bactérias que conduzem a um prognóstico ruim, e que, portanto, devem ser investigados pelo operador, condição mais facilmente detectável quando este faz uso de magnificação^{4,5,6}. No tratamento convencional de pulpectomia, procedimentos rotineiros como a limpeza e modelagem do canal radicular podem ser facilitados pela ampliação oferecida pelo microscópio^{7,15}. Na ocorrência de fratura do instrumento endodôntico (Figura 2), a magnificação associada ao uso de insertos ultrassônicos é uma importante estratégia para sua remoção, assim como nos casos de tratamento de perfuração radicular (Figura 3) nos quais a magnificação do campo operatório permite que o profissional tenha completo controle e visualização da área abordada com mínimo desgaste de estrutura dental.

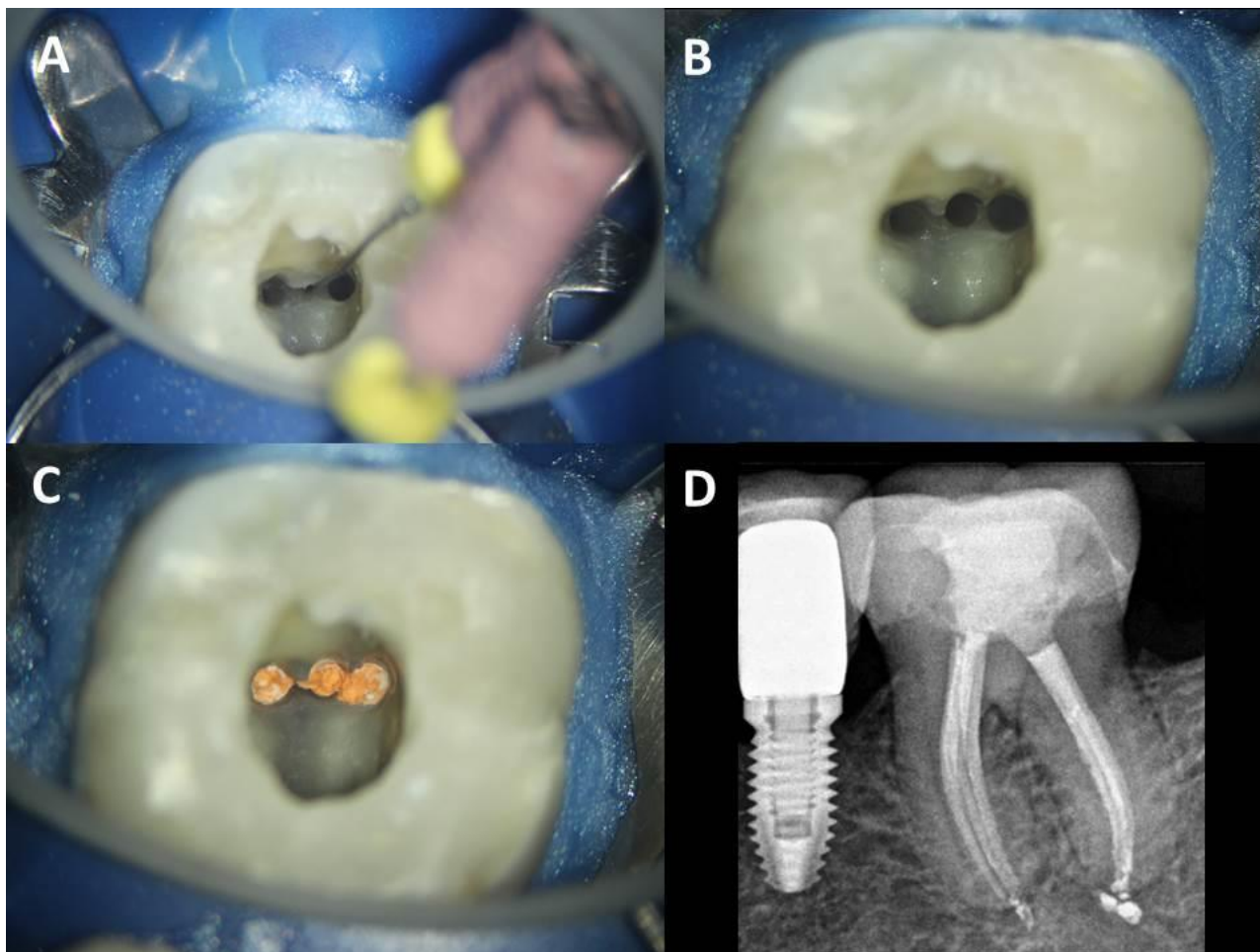


Figura 1. Manejo clínico do canal médio-mesial (MM) com uso de microscópio operatório em segundo molar inferior. **A.** Localização do canal MM (aumento de 8x); **B.** Canais preparados (aumento de 12,5x); **C.** Canais obturados (aumento de 12,5x); **D.** Radiografia final evidenciando os 3 canais na raiz mesial.

Nas cirurgias periapicais, a ampliação somada à boa iluminação, facilitam a condução do procedimento tornando-o mais preciso, confiável, menos traumático e mais rápido^{4,5,11,12,15,18}. Nas apicectomias, a utilização do microscópio eletrônico em consonância com os

insertos ultrassônicos foi recomendada para o melhor controle na retirada de deltas apicais e canais acessórios que representam 70% da complexidade anatômica radicular elencada como sendo a região que mais favorece o aparecimento de lesões refratárias¹⁴.

As taxas de sucesso nas cirurgias periapicais alcançaram índices que variaram entre 92% e 96,8% sugerindo que o uso do microscópio influenciou esses resultados^{7,18}.

Em busca de responder se os tratamentos endodônticos conduzidos sob magnificação poderiam oferecer estatisticamente melhores resultados quando comparados com aqueles nos quais nenhum equipamento de ampliação do campo operatório foi usado, Del Fabbro *et al.* (2015)¹⁹ realizaram revisão sistemática na qual foram selecionados 1.234 estudos cujos critérios de inclusão foram ensaios clínicos randomizados (ECR) e quase-randomizados (ECQR) que comparavam a terapia endodôntica executada com um ou mais dispositivos de magnificação *versus* nenhum, bem como ECR e ECQR comparando dois ou mais dispositivos de ampliação usados como adjuvante da terapia endodôntica. Os desfechos secundários considerados para os critérios de inclusão englobaram resultados relacionados à vantagem de se usar um determinado dispositivo de ampliação no procedimento clínico tais como: maior acurácia, facilidade na qualidade de visualização, qualidade do selamento apical no tratamento retrógrado, qualidade do reparo da perfuração e tempo total necessário para a realização

do procedimento clínico. Concluíram que nenhum remoção de instrumentos fraturados do canal, artigo revisado foi capaz de satisfazer aos critérios de inclusão e que não se sabe ao certo como equipamentos de magnificação afetam o resultado do tratamento, uma vez que há de se considerar o elevado número de fatores que podem ter impacto significativo no sucesso da terapia endodôntica. Entretanto, reconhecem que parece óbvio que o uso da magnificação pode ser vantajoso aumentando consequentemente os níveis de sucesso na prática clínica.

No presente estudo não foram encontradas pesquisas com informações mais detalhadas a respeito do uso da magnificação durante as fases de instrumentação, obturação e restauração, mas pode-se depreender que a ampliação do campo operatório levaria a melhores resultados, em especial no aspecto restaurador com pontos de contato e anatomia mais precisos. Há também a necessidade de mais estudos sobre o uso do endoscópio na prática odontológica. Apenas um trabalho⁷ buscou aprofundar o tema e destacou algumas vantagens em relação ao microscópio que poderiam ter sido mais bem elucidadas e disseminadas à comunidade científica.

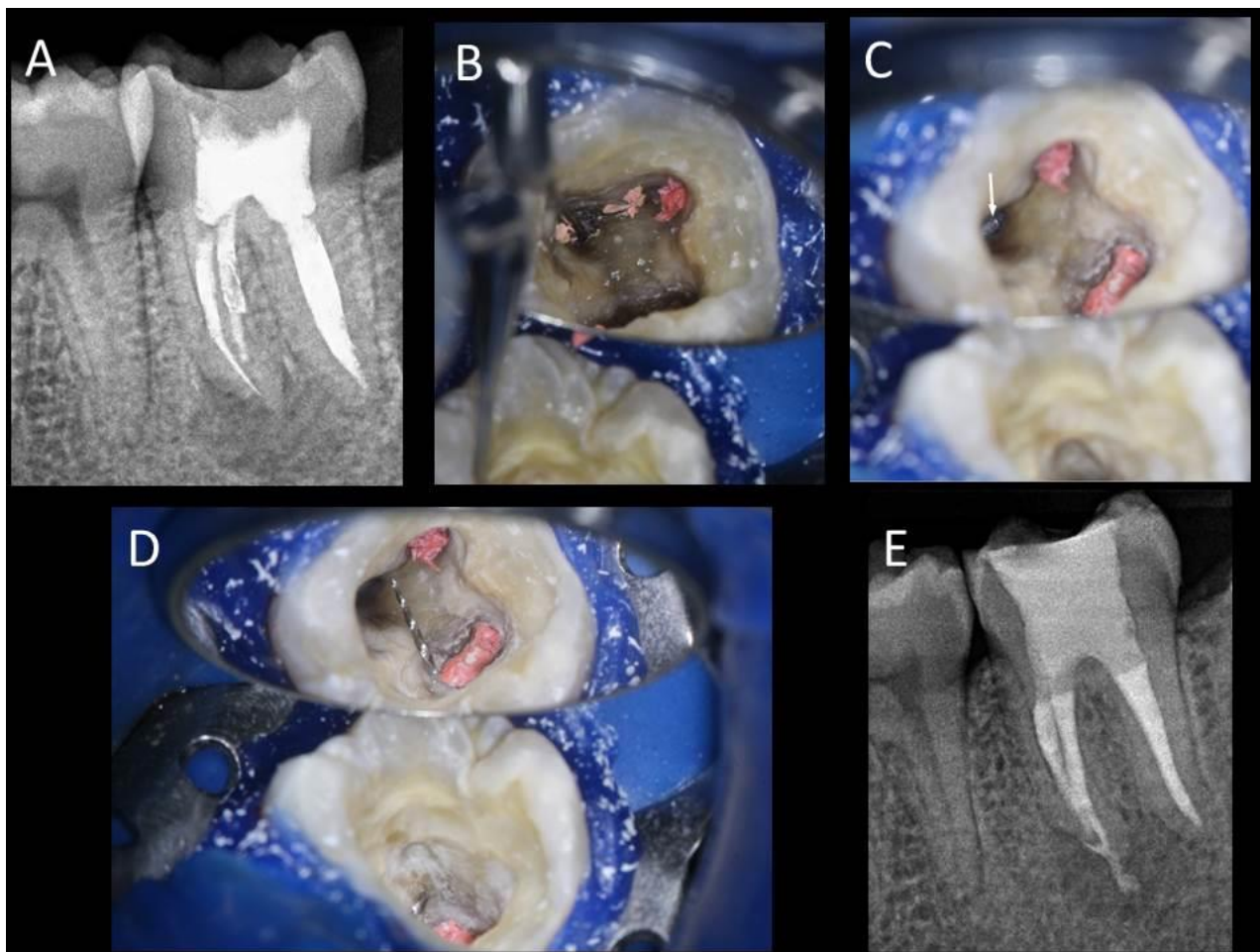


Figura 2. Remoção de instrumento fraturado sob magnificação de microscópio operatório. **A.** Radiografia inicial evidenciando instrumento fraturado e presença de área radiolúcida sugestiva de lesão periapical; **B.** Uso de inserto ultrassônico R1 Clearsonic (Helse Ultrasonic) para remoção de gutta-percha na entrada dos canais (aumento de 8x); **C.** Visualização do fragmento (seta) em aumento de 8x; **D.** Instrumento removido (aumento de 8x); **E.** Radiografia final pós-remoção do instrumento e obturação.

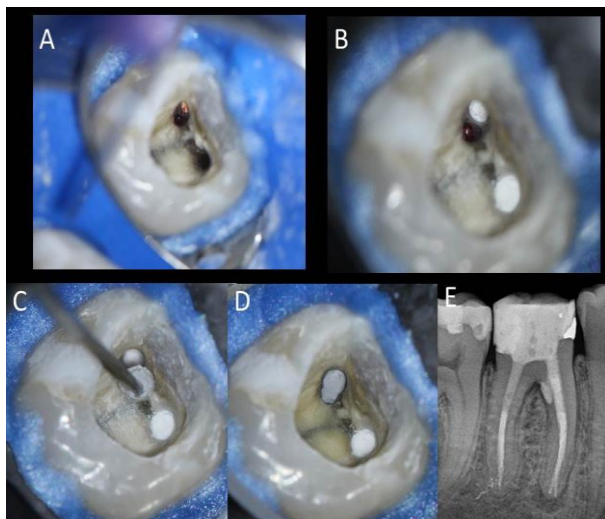


Figura 3. Tratamento de perfuração sob magnificação com microscópio operatório. **A.** Localização da perfuração (aumento de 8x); **B.** Visualização da perfuração com magnificação de 12,5x; **C e D.** Selamento com MTA branco (Angelus) em aumento de 8x; **E.** Radiografia final pós-selamento da perfuração.

5. CONCLUSÃO

Frete às fortes evidências de que as tecnologias modernas e o constante aprimoramento profissional contribuem para o diagnóstico, tomadas de decisão e tratamentos mais adequados, compreende-se que, embora não haja consenso estatístico acerca da otimização do tratamento promovida pela magnificação, é visível que ela apresenta atributos que ratifiquem índices de sucesso clinicamente mais significativos na condução do tratamento endodôntico caracterizando-se como uma importante ferramenta, em especial na sanificação de áreas de difícil acesso, na precaução e manejo de iatrogenias, na documentação e na melhoria da ergonomia profissional. A iluminação de qualidade, a riqueza de detalhes e a possibilidade de tratamentos mais conservadores são vantagens que justificam a necessidade da incorporação desses equipamentos ao consultório odontológico e que influenciam positivamente na qualidade de vida do paciente.

AGRADECIMENTOS

Agradecemos a Faculdade Sul-Americana (FASAM/GO) pelo suporte técnico-administrativo, essencial para elaboração deste trabalho.

REFERÊNCIAS

- [1] Lopes HP, Siqueira Júnior JF. Endodontia: biologia e técnica. 2. ed. Porto Alegre: Guanabara Koogan; 2004.
- [2] Carr GB. Microscopes in endodontics. J Calif Dent Assoc 1992 Nov;20:55-61.
- [3] Perrin P, Neuhaus K, Lussi A. The impact of loupes and microscopes on vision in endodontics. Int End J 2014 May;47(5):425-9.
- [4] Bonsor SJ. The use of the operating microscope in general dental practice part 2: if you can see it, you can treat it!. Dent Uptade 2015 Jan-Fev;42(1):60-6.

- [5] O'Driscoll C. Illuminating magnification. J Ir Dent Assoc 2008 Dec-2009 Jan;54(6):282-6.
- [6] Bowers DJ, Glickman GN, Solomon ES, *et al.* Magnification's effect on endodontic fine motor skills. J Endod 2010 Jul;36(7):1135-8.
- [7] Taschieri S, Del Fabbro M, Testori T, *et al.* Microscope versus endoscope in root-end management: a randomized controlled study. Int J Oral Maxillofac Surg 2008 Nov;37(11):1022-6.
- [8] Bhardwaj A, Kottoor J, Albuquerque DV, *et al.* Morphologic variations in mandibular premolars: a report of three cases. J Contemp Dent Pract 2014 Sep 1;15(5):646-50.
- [9] Ferreira ACG, Frozoni M, Prado M, *et al.* Current trends in technological armamentarium and treatment among Brazilian endodontists. Braz J Oral Sci 2017 Aug 9;16(1): 1-10.
- [10] Zurawski AL, Lambert P, Solda C, *et al.* Mesiolingual Canal Prevalence in Maxillary First Molars assessed through Different Methods. J Comtemp Dent Pract 2018 Aug 1;19(8):959-63.
- [11] Identification of possible factors impacting dental students' ability to locate MB2 canals in maxillary molars. J Dent Educ 2014 May;78(5):789-95.
- [12] Suehara M, Nakagawa K, Aida N, *et al.* Digital video image processing from dental operating microscope in endodontic treatment. Bull Tokyo Dent Coll 2012;53(1):27-31.
- [13] Kim S, Jung H, Kim S, *et al.* The influence of an isthmus on the outcomes of surgically treated molars: a retrospective study. J Endod 2016 Jul;42(7):1029-34.
- [14] Song M, Kim HC, Lee W, *et al.* Analysis of the cause of failure in nonsurgical endodontic treatment by microscopic inspection during endodontic microsurgery. J Endod 2011 Nov;37(11):1516-9.
- [15] Das S, Warhadpande MM, Redij SA, *et al.* Frequency of second mesiobuccal canal in permanent maxillary first molars using the operating microscope and selective dentin removal: A clinical study. Comtem Clin Dent 2015 Jan-Mar;6(1):74-8.
- [16] Bueno CSP, Oliveira DP, Pelegrine RA, *et al.* Fracture incidence of WaveOne and Reciproc Files during root canal preparation of up to 3 posterior teeth: a prospective clinical study. J Endod 2017 May;43(5):705-8.
- [17] Azim AA, Deutsch AS, Solomon CS. Prevalence of Middle Mesial Canals in Mandibular Molars after Guided Troughing under High Magnification: An In Vivo Investigation. J Endod. 2015 Feb;41(2):164-8.
- [18] Floratos S, Kim S. Modern endodontic microsurgery concepts: a clinical update. Dent Clin North Am. 2017 Jan;61(1):81-91.
- [19] Del Fabbro M, Taschieri S, Lodi G, *et al.* Magnification devices for endodontic therapy Cochrane Database of Syst Rev. 2015 Dec 9;(12): CD005969.