

**FACULDADE SUL-AMERICANA
GRADUAÇÃO EM ODONTOLOGIA**

GABRIEL FELIPE GUIMARÃES

**O IMPACTO DA ENDODONTIA REGENERATIVA NA PREVISIBILIDADE E
LONGEVIDADE DENTÁRIAS: RELATO DE CASO**

GOIÂNIA

2021

GABRIEL FELIPE GUIMARÃES

**O IMPACTO DA ENDODONTIA REGENERATIVA NA PREVISIBILIDADE E
LONGEVIDADE DENTÁRIAS: RELATO DE CASO**

Trabalho de conclusão de curso apresentado à disciplina TCC II no Curso de Odontologia da Faculdade Sul-Americana.

Orientadora: Profa. Dra. Kely Firmino Bruno.

Co-orientadora: Profa. Me. Maykely Naara Morais Rodrigues.

GOIÂNIA

2021

AGRADECIMENTOS

Primeiramente, louvo a Deus por seus soberanos atributos, que perante sublime misericórdia compartilha o perfeito amor dia após dia. Agradeço ao Senhor que, nesse perfeito amor, escolheu antes da fundação do mundo àqueles para se tornarem seus filhos, não por merecimento mas por sua maravilhosa graça. Nos trouxe para o seu reino de luz, por meio de Jesus Cristo, nosso Senhor e salvador, para compartilhar a vida eterna, por meio de sua morte passageira, aos que estavam perdidos mas que foram resgatados. Toda glória, honra e poder sejam dados à Deus.

Agradeço aos meus pais que não mediram esforços para me guiar em sabedoria e afeto por todos os meus caminhos até aqui. Sempre foram meu esteio e exemplo para a construção do meu caráter e dos meus princípios.

Agradeço também aos meus professores, que de modo excelente, somaram tanto no meu desenvolvimento profissional, servindo de grande espelho nesse brilhante e nobre papel de ensinar e de viver a serviço do próximo. Me presentearam com seu conhecimento e dedicação, lapidando o amor pela odontologia e por transformar vidas através das nossas mãos.

O meu sincero obrigado aos colegas e amigos que tive o privilégio de cruzar o caminho da vida e ser abençoado demasiadamente.

SUMÁRIO

Resumo	3
Abstract	3
1. Introdução	3
2. Caso clínico.....	4
3. Discussão.....	5
4. Conclusão	6
5. Agradecimentos ou financiamento	6
6. Referências	6

O IMPACTO DA ENDODONTIA REGENERATIVA NA LONGEVIDADE DENTÁRIA: RELATO DE CASO

IMPACT OF REGENERATIVE ENDODONTICS ON DENTAL LONGEVITY: CASE REPORT

GABRIEL FELIPE GUIMARÃES¹, SHEILA XAVIER DO AMARAL², LORENA FERREIRA SOARES PRAXEDES³, SAMUEL DOS REIS⁴, MAYKELY NAARA MORAIS RODRIGUES^{5*}, KELLY FIRMINO BRUNO⁶.

1. Acadêmico do curso de graduação em odontologia da Faculdade Sul-Americana (FASAM); 2. Especialista em Endodontia pela Faculdade Sul-Americana (FASAM); 3. Professora Mestra, Disciplina de Endodontia do curso de graduação em Odontologia das Faculdades Integradas da América do Sul (INTEGRA); 4. Mestre e Especialista em Endodontia, Professor do curso de pós-graduação em Endodontia da Faculdade Sul-Americana (FASAM); 5. Professora Mestra, Disciplina de Endodontia do curso de graduação em Odontologia da Faculdade Sul-Americana (FASAM) e Faculdades Integradas da América do Sul (INTEGRA); 6. Professora Doutora, Disciplina de Endodontia do curso de graduação em Odontologia da Faculdade Sul-Americana (FASAM) e Faculdades Integradas da América do Sul (INTEGRA).

* Endereço para correspondência: Rua 1º de Janeiro, quadra 5, lote 2, s/n, Parque Flamboyant, Aparecida de Goiânia, Goiás, Brasil. CEP: 74920-780. maykelynaara@hotmail.com

Recebido em xx/xx/201x. Aceito para publicação em xx/xx/201x

RESUMO

A endodontia regenerativa faz parte do escopo dos tratamentos endodônticos para dentes necróticos com rizogênese incompleta, como uma técnica contemporânea. O objetivo deste trabalho é relatar um caso clínico de tratamento endodôntico regenerativo no dente 12, acometido por traumatismo dentário há 10 anos, necrosado e com formação radicular incompleta. Mediante análise tomográfica inicial verificou-se uma raiz curta, compáreses finas, ampla abertura foraminal e extensa lesão periapical. Diante da complexidade do caso, optou-se por uma técnica que permitisse o reparo e a longevidade dentária. As três primeiras sessões de atendimento objetivaram a descontaminação do canal radicular. Foi realizado protocolo de irrigação com hipoclorito de sódio ativado com o instrumento Easy Clean e Irrisonic. Utilizou-se a medicação intracanal biocerâmica Bio-C Temp e selamento coronário com ionômero de vidro. Na quarta sessão, na ausência de sinais e sintomas, repetiu-se o protocolo de irrigação, seguido da indução de sangramento para o interior do canal, colocação de barreira de colágeno sobre o coágulo sanguíneo, inserção de cimento reparador biocerâmico Bio-C Repair e selamento coronário. Na tomografia de preservação de dois anos, observou-se singelo espessamento das paredes dentinárias, além da diminuição da rarefação óssea. Resultado ainda em evolução, mas que denota o êxito do tratamento estabelecido, permitindo a longevidade dentária.

PALAVRAS-CHAVE: Traumatismos Dentários; Endodontia Regenerativa; Cimento de Silicato.

ABSTRACT

Regenerative endodontics is part of the scope of endodontic treatments for necrotic teeth with incomplete rhizogenesis,

as a contemporary technique. The objective of this paper is to report a clinical case of regenerative endodontic treatment in tooth 12, affected by dental trauma 10 years ago, necrotic and with incomplete root formation. Upon initial tomographic analysis, a short root with thin walls, a wide foraminal opening and extensive periapical lesion were found. In view of the complexity of the case, a technique that allowed for dental repair and longevity was chosen. The first three sessions of care aimed at decontaminating the root canal. An irrigation protocol with sodium hypochlorite activated with the Easy Clean and Irrisonic instrument was performed. Bioceramic intracanal medication Bio-C Temp and coronal sealing with glass ionomer were used. In the fourth session, in the absence of signs and symptoms, the irrigation protocol was repeated, followed by the induction of bleeding into the canal, placement of a collagen barrier over the blood clot, insertion of bioceramic repair cement Bio-C Repair and coronal sealing. A 2-year follow-up tomography showed a simple thickening of the dentin walls, in addition to a reduction in bone rarefaction. Result still in evolution, but which denotes the success of the established treatment, allowing dental longevity.

KEYWORDS: Tooth Injuries; Regenerative Endodontics; Silicate Cement.

1. INTRODUÇÃO

O traumatismo dentário é um grave problema de saúde pública, capaz de promover a necrose do tecido pulpar. Fatores como overjet acentuado, condição socioeconômica e gênero são influências levantadas.^{1,2,3,4} Estudos demonstram o impacto da perda prematura do elemento dentário, com prejuízos na

alimentação, fala, desenvolvimento maxilofacial e problemas psicossociais, como, constrangimento ao sorrir e interagir socialmente. Em dentes jovens o dano ao tecido pulpar pode interromper a maturação radicular, deixando o elemento dentário muitas vezes com ápice aberto e paredes dentinárias finas, curtas e frágeis.^{3,5}

Historicamente dentes necróticos imaturos eram tratados por apicificação com hidróxido de cálcio^{6,7}, fatores como: longo tempo de tratamento, enfraquecimento da dentina radicular pela exposição prolongada ao hidróxido de cálcio⁸ e manutenção de uma raiz curta com paredes finas⁹, constituem-se como desvantagens da técnica. O aprimoramento desta, mediante a colocação de uma barreira apical com biomateriais possibilitou a realização do tratamento em um número reduzido de sessões, apesar disso, não promove o espessamento e alongamento da raiz, predispondo o elemento dentário à fraturas radiculares.

A endodontia regenerativa apresenta-se como uma modalidade contemporânea para o tratamento endodôntico desses casos, pois além de proporcionar a resolução da doença, sobrevivência e função do dente, possui como objetivo secundário o desenvolvimento contínuo da raiz, melhorando a integridade estrutural e consequentemente a longevidade dentária.¹⁰

Diante da real e crescente prevalência de traumatismos dentários e, considerando a importância da endodontia regenerativa no contexto atual, este trabalho tem por finalidade relatar um caso clínico de tratamento endodôntico regenerativo no dente 12, acometido por traumatismo dentário, necrosado e com formação radicular incompleta.

2. CASO CLÍNICO

Paciente de 23 anos de idade, gênero feminino, compareceu à clínica do Curso de Capacitação em Endodontia da Faculdade Sul-Americana - FASAM, Goiânia/GO, com história pregressa de traumatismo dentário há 10 anos.

Clinicamente apresentou dente 12 escurecido, assintomático e com pequena fratura de esmalte (Figura 1A). Ao teste de sensibilidade pulpar a frio realizado com gás refrigerante Endofrost -50°C (Roeko, Langenau - Alemanha) e testes de percussão horizontal e vertical obteve-se respostas negativas. Ao exame radiográfico periapical, notou-se a presença de uma extensa rarefação apical e rizogênese incompleta (Figura 2-A).

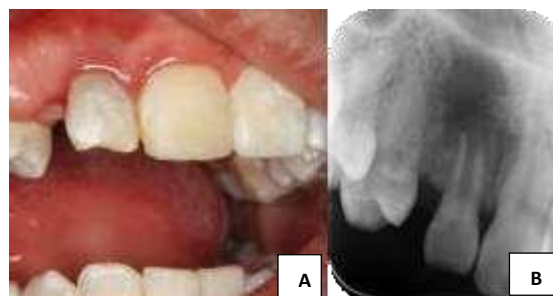

Figura 1- Dente 12: (A) Aspecto clínico inicial; (B) Radiografia inicial.

A análise no tomógrafo Orthopantomography® 300 (Instrumentarium Kavo Kerr, Corp Tuusula, Finlândia) evidenciou uma raiz curta, com paredes finas, ampla abertura foraminal e extensa lesão periapical (Figura 2). Portanto, estabeleceu-se o diagnóstico de periodontite apical assintomática. Diante da complexidade do caso, optou-se por uma técnica que permitisse o reparo e a longevidade dentária, delineando-se como plano de tratamento o procedimento endodôntico regenerativo, autorizado pela paciente através do termo de consentimento livre e esclarecido.

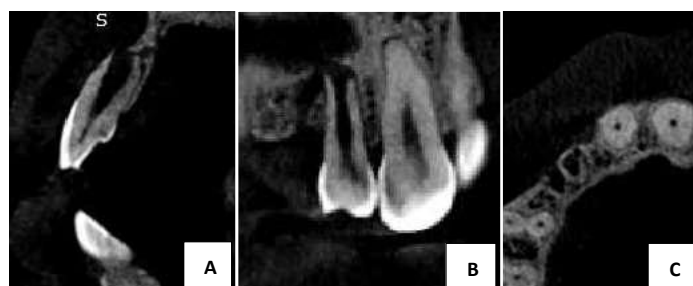


Figura 2. Tomografia computadorizada de feixe cônico inicial do dente 12: (A) Corte sagital; (B) Corte coronal; (C) Corte axial.

Na primeira sessão procedeu-se com a abertura coronária, seguida de penetração desinfetante com lima Kerr #15 (Densply Maillefer, Ballaigues, Suíça). A odontometria foi realizada com o auxílio da tomografia computadorizada, a partir da mensuração do elemento dentário pelo software RadiAnt DICOM Viewer 1.9.4 (32 bits) (Medixant, Poznan, Polônia), determinando-se assim o comprimento real de trabalho (CRT) de 15 mm.

Com o objetivo de promover uma efetiva descontaminação do canal radicular estabeleceu-se um intenso protocolo de irrigação utilizando-se 20 ml de hipoclorito de sódio à 2,5% (Asfer, São Caetano do Sul - Brasil), seguido de 5 ml de soro fisiológico (Equiplex, Aparecida de Goiânia - Brasil). A cada 5 ml de solução, realizava-se sua ativação por 20 segundos com lima plástica (Easy Clean, Easy Bassi, Belo Horizonte, Brasil), acoplada em baixa rotação. Após, inseriu-se a medicação intracanal Bio-C Temp (Angelus, Londrina, Brasil), seguida da colocação de bolinha de algodão esterilizada e selamento provisório com ionômero de vidro Maxxion R (FGM, Joinville - Brasil) (Figura 3).

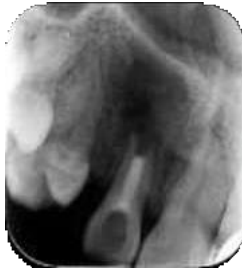

Figura 3. Radiografia periapical do dente 12 com medicação intracanal.

Foram realizadas outras duas trocas de medicação intracanal, com um intervalo de 30 dias entre cada uma, repetindo-se todo o protocolo relatado. A única diferença foi dada no instrumento usado na etapa de ativação da solução irrigadora, onde empregou-se o inserto ultrassônico Irrisonic® (Helse Ultrasonic, Ocoee, Florida, EUA), acoplado ao ultrassom Newtron P5 XS (Acteon Medico-Dental Iberica, Barcelona, Espanha) a 1 mm de distância da saída apical.

Na quarta sessão repetiu-se o protocolo de irrigação e induziu-se o sangramento apical com lima manual Kerr #80 (Dentply Maillefer, Ballaigues - Suíça), 2 mm além do CRT, aguardando-se 30 minutos para a formação do coágulo sanguíneo (Figura 4A). Em seguida, colocou-se uma esponja de colágeno (Hemospon-Technew, Rio de Janeiro, RJ, Brasil) sobre o coágulo formado (Figura 4B) e sequencialmente, confeccionou-se a barreira cervical com o cimento biocerâmico Bio-C Repair (Angelus, Londrina – Brasil)(Figura 4C). Após o período inicial de presa realizou-se o selamento com cimento de ionômero de vidro Maxxion R (FGM, Joinville - Brasil) (Figura 4D e 5A).

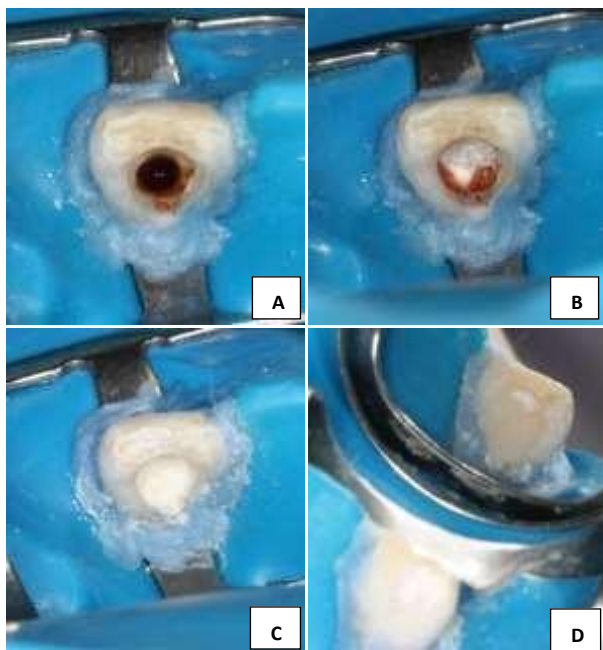


Figura 4. (A) Aspecto clínico após a indução do coágulo sanguíneo; (B) Esponja hemostática posicionada sobre o coágulo; (C) Barreira cervical com Bio-C Repair; (D) Vista palatina (indireta) do selamento coronário com ionômero de vidro.

Decorridos 41 dias e constatada ausência de sinais e sintomas foi realizada a restauração definitiva com resina composta A2 de esmalte (Filtek Z350 3M/ESPE).

Na radiografia de preservação de 2 anos (Figura 5B) é possível observar a definição da lâmina dura e singelo espessamento das paredes dentinárias, além da diminuição da rarefação óssea, verificadas também na tomografia computadorizada (Figura 6).

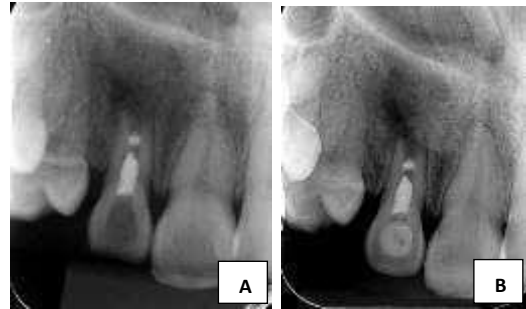

Figura 5. Radiografia periapical do dente 12 (A) Após procedimento endodôntico regenerativo; (B) Preservação de 2 anos.

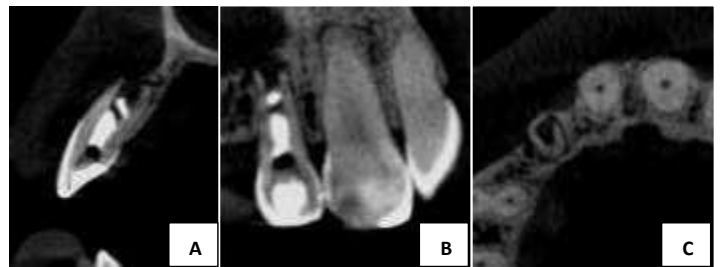


Figura 6. Tomografia computadorizada de feixe cônico inicial do dente 12: (A) Corte sagital; (B) Corte coronal; (C) Corte axial.

3. DISCUSSÃO

A endodontia regenerativa consiste em uma técnica atual para o tratamento de dentes imaturos com necrose pulpar.¹⁰ O principal objetivo é controlar a infecção do canal radicular, permitindo a criação de um ambiente propício para o reparo apical.¹¹ No que tange à descontaminação utilizou-se como solução irrigadora o hipoclorito de sódio a 2,5%, devido suas propriedades antibacterianas e capacidade de dissolução tecidual.¹² Altas concentrações não são recomendadas, pois diante da amplitude apical aumentada, células tronco e fibroblastos estão mais susceptíveis a citotoxicidade do irrigante.¹³⁻¹⁵

Visando potencializar a limpeza e descontaminação foi realizada a ativação da solução irrigadora com inserto ultrassônico Irrisonic® e lima plástica Easy Clean®. Diversos estudos publicados comprovam a eficácia¹⁶⁻¹⁹ e em pesquisa desenvolvida por Reis *et al.* (2020)²⁰ foi demonstrado que o uso das técnicas ativadas, quando comparadas à irrigação convencional, por meio de seringa e agulha, ocasionam o mesmo padrão de extrusão do irrigante, não sendo contraindicadas para o tratamento de dentes com ápice

aberto.

O uso da medicação intracanal também é fundamental para a sanificação do canal radicular, no presente relato de caso foi aplicada a medicação biocerâmica pronta para uso Bio-C Temp, essa é composta por silicatos tricálcico e dicálcico, aluminato tricálcico e óxido de cálcio, que ao serem hidratados formam hidróxido de cálcio, com dissociação em íons cálcio e hidroxila, aumento do pH e efetiva ação antimicrobiana. Por ser recente no mercado poucos estudos estão disponíveis, todavia Oliveira *et al.* (2020)²¹ verificaram que a mesma apresenta viabilidade celular aceitável, com pouca descoloração dentária.

Para a confecção da barreira cervical empregou-se o cimento biocerâmico Bio-C Repair, esse material a base de silicato tricálcico é introduzido em íntimo contato com o coágulo sanguíneo. Benetti *et al.* (2019)²² constataram que o cimento apresentou citocompatibilidade semelhante aos materiais à base de MTA, é biocompatível e induz biomineralização, importante propriedade para promover o desenvolvimento radicular continuado.

Mesmo com todas as técnicas e materiais empregados, até o presente momento, não houve o fechamento apical e remissão completa da lesão. Segundo a literatura científica o fechamento apical é dependente da viabilidade da bainha epitelial de Hertwig e a presença de células vitais (fibroblastos e cementoblastos) na região apical.²³ Em pesquisa de análise histológica de Xu *et al.* (2009)²⁴ realizada em ratos, evidenciaram a crucial importância da bainha epitelial de Hertwig na formação e maturação das raízes, por meio do direcionamento da proliferação combinada e da diferenciação das células mesenquimais indiferenciadas. A ocorrência de um trauma dental pode promover o estiramento ou a compressão física dessas células comprometendo o reparo²⁵, logo acredita-se que dano causado ao elemento 12 e a presença de um processo infeccioso por mais de 10 anos, são fortes preditores para os resultados obtidos.

Outros estudos têm mostrado que a idade, o diâmetro apical, estágio de formação da raiz e tempo de acompanhamento podem influenciar o grau de desenvolvimento após o tratamento endodôntico regenerativo.²⁶⁻²⁹ Somado a isso, a execução clínica do procedimento deve ser considerada, pois se o tampão cervical é empurrado profundamente no canal, haver-se-á pouco espaço para a regeneração. No presente caso considera-se que a idade avançada da paciente e o tempo de preservação relativamente curto, são influências importantes a serem destacadas.

Sabe-se que o sucesso em endodontia é determinado por três pontos fundamentais: ausência de sinais e sintomas clínicos, reparo dos tecidos periapicais e manutenção do dente em função³⁰. Embora ainda em evolução é possível observar diminuição da rarefação óssea e espessamento das paredes dentinárias, estando o dente assintomático e em função na cavidade oral, indícios que denotam êxito ao tratamento proposto.

4. CONCLUSÃO

O tratamento estabelecido para o dente 12 com ápice aberto e extensa lesão periapical, mostrou-se satisfatório, possibilitando maior longevidade dentária.

5. AGRADECIMENTOS ou FINANCIAMENTO

Os autores negam qualquer conflito de interesses relacionados a este trabalho.

6. REFERÊNCIAS

- [1] Cortes MI, Marcenes W, Sheiham A. Prevalence and correlates of traumatic injuries to the permanent teeth of schoolchildren aged 9-14 years in Belo Horizonte, Brazil. *Dent Traumatol.* 2001. 17(1):22-6.
- [2] Thelen DS, Trovik TA, Bardsen A. Impact of traumatic dental injuries with unmet treatment need on daily life among Albanian adolescents: a case-control study. *Dent Traumatol.* 2011. 27(2):88-94.
- [3] Andreasen JO, Ravn JJ. Epidemiology of traumatic dental injuries to primary and permanent teeth in a Danish population sample. *Int J Oral Surg.* 1972. 1(5):235-9.
- [4] Andreasen JO, Andreasen FM. Dental trauma: quo vadis. *Tandlaegebladet.* 1989. 93(11):381-4.
- [5] Moorrees CF, Fanning EA, Hunt EE, Jr. Age Variation of Formation Stages for Ten Permanent Teeth. *J Dent Res.* 1963. 42:1490-502.
- [6] Trope M. Treatment of the immature tooth with a non-vital pulp and apical periodontitis. *Dent Clin North Am.* 2010. 54(2):313-24.
- [7] Fouad AF, Verma P. Healing after regenerative procedures with and without pulpal infection. *J Endod.* 2014. 40(4 SUPPL.):S58-64.
- [8] Andreasen JO, Farik B, Munksgaard EC. Long-term calcium hydroxide as a root canal dressing may increase risk of root fracture. *Dent Traumatol.* 2002. 18(3):134-7.
- [9] Rafter M. Apexification: a review. *Dent Traumatol.* 2005. 21(1):1-8.
- [10] Diogenes A, Ruparel NB. Regenerative Endodontic Procedures: Clinical Outcomes. *Dent Clin North Am.* 2017. 61(1):111-25.
- [11] Torabinejad M, Nosrat A, Verma P, Udochukwu O. Regenerative Endodontic Treatment or Mineral Trioxide Aggregate Apical Plug in Teeth with Necrotic Pulp and Open Apices: A Systematic Review and Metaanalysis. *Journal of Endodontics* 2017. 43, 1806-20.
- [12] Estrela C, Estrela CR, Barbin EL, Spanó JC, Marchesan MA, Pécora JD. Mechanism of action of sodium hypochlorite. *Braz Dent J.* 2002. 13(2):113-7.

- [13] Sasanakul, P., Ampornaramveth, R. S., & Chivatxaranukul, P. Influence of Adjuncts to Irrigation in the Disinfection of Large Root Canals. *Journal of Endodontics*. 2019. 45(3), 332–337.
- [14] Martin DE, De Almeida JF, Henry MA, Khaing ZZ, Schmidt CE, Teixeira FB, et al. Concentration-dependent effect of sodium hypochlorite on stem cells of apical papilla survival and differentiation. *J Endod*. 2014. 40(1):51-5.
- [15] Iwaya SI, Ikawa M, Kubota M. Revascularization of an immature permanent tooth with apical periodontitis and sinus tract. *Dent Traumatol*. 2001. 17(4):185-7.
- [16] Kato AS, Cunha RS, da Silveira Bueno CE, Pelegrine RA, Fontana CE, de Martin AS. Investigation of the Efficacy of Passive Ultrasonic Irrigation Versus Irrigation with Reciprocating Activation: An Environmental Scanning Electron Microscopic Study. *J Endod*. 2016. 42(4):659-63.
- [17] Andrade-Junior CV, Batista RM, Marceliano-Alves M, Alves FRF, Silva EJNL. Efficacy of a new Activation Device in Irrigant Penetration Into Simulated Lateral Canals. *Eur Endod J*. 2016. 1(1):1-4.
- [18] Duque JA, Duarte MA, Canali LC, Zancan RF, Vivian RR, Bernardes RA, Bramante CM. Comparative Effectiveness of New Mechanical Irrigant Agitating Devices for Debris Removal from the Canal and Isthmus of Mesial Roots of Mandibular Molars. *J Endod*. 2017. 43(2):326-331.
- [19] Aveiro E, Chiarelli-Neto VM, de-Jesus-Soares A, Zaia AA, Ferraz CCR, Almeida JFA, Marciano MA, Feres M, Gomes BPPA. Efficacy of reciprocating and ultrasonic activation of 6% sodium hypochlorite in the reduction of microbial content and virulence factors in teeth with primary endodontic infection. *Int Endod J*. 2020. 53(5):604-618.
- [20] Reis S, Cruz VM, Duarte MAH, Bueno CES, Vivian RR, Pelegrine RA, Bruno KF, Kato AS. Volumetric Analysis of Irrigant Extrusion in Immature Teeth After Different Final Agitation Techniques. *J Endod*. 2020. 46(5):682-87.
- [21] Oliveira LV, da Silva GR, Souza GL, Magalhães TEA, Barbosa GLR, Turrioni AP, Moura CCG. A laboratory evaluation of cell viability, radiopacity and tooth discoloration induced by regenerative endodontic materials. *Int Endod J*. 2020. 53(8):1140-52
- [22] Benetti, F., Queiroz, Í. O. de A., Cosme-Silva, L., Conti, L. C., Oliveira, S. H. P. de, & Cintra, L. T. A. Cytotoxicity, Biocompatibility and Biomineralization of a New Ready-for-Use Bioceramic Repair Material. *Brazilian Dental Journal*. 2019. 30(4), 325–332.
- [23] Tenca J, Tsamtsouris A. Continued root end development: apexogenesis and apexification. *J Pedod* 1978. 2:144–57.
- [24] Xu L, Tang L, Jin F, Liu XH, Yu JH, Wu JJ, et al. The apical region of developing tooth root constitutes a complex and maintains the ability to generate root and periodontium-like tissues. *J Periodontal Res*. 2009. 44(2):275-82.
- [25] Nagata J, Gomes B, Rocha Lima T, et al. Traumatized immature teeth treated with 2 protocols of pulp revascularization. *J Endod* 2014. 40:606–12.
- [26] Chan E, Desmeules M, Cielecki M, et al. Longitudinal cohort study of regenerative endodontic treatment for immature necrotic permanent teeth. *J Endod* 2017. 43:395–400.
- [27] Li L, Pan Y, Mei L, Li J. Clinical and radiographic outcomes in immature permanent necrotic evaginated teeth treated with regenerative endodontic procedures. *J Endod* 2017. 43:246–51.
- [28] Saoud T, Zaazou A, Nabil A, et al. Clinical and radiographic outcomes of traumatized immature permanent necrotic teeth after revascularization/revitalization therapy. *J Endod* 2014. 40:1946–52.
- [29] Estefan BS, El Batouty KM, Nagy MM, Diogenes A. Influence of Age and Apical Diameter on the Success of Endodontic Regeneration Procedures. *J Endod [Internet]*. 2016. 42(11):1620–5.
- [30] Pereira Junior W, Moura MS, Guedes OA, Decurcio RA, Estrela C. Análise de Critérios de Sucesso em Endodontia e Implantodontia. *Rev Odontol Bras Central*. 2010. 19(49):108-18.